



**UNIVERSIDAD DE ESPECIALIDADES ESPÍRITU SANTO  
FACULTAD DE POSTGRADO**

**ESPECIALIDAD EN CIRUGÍA PLÁSTICA, RECONSTRUCTIVA Y  
ESTÉTICA**

**TÍTULO: RESULTADOS DE LA RECONSTRUCCIÓN PALPEBRAL  
POSTERIOR A LA EXÉRESIS DE CARCINOMA BASOCELULAR EN  
EL HOSPITAL DE SOLCA DE ENERO DEL 2013 A DICIEMBRE 2015**

**TRABAJO DE TITULACIÓN PRESENTADA COMO REQUISITO  
PREVIO A OPTAR EL GRADO ACADÉMICO DE ESPECIALISTA EN  
CIRUGÍA PLÁSTICA, RECONSTRUCTIVA Y ESTÉTICA**

**AUTOR**

**EDDY CARRERA CABANILLA MD.**

**TUTOR**

**DRA. PRISCILA JARAMILLO**

**SAMBORONDÓN, SEPTIEMBRE 2016**

## **DEDICATORIA**

### **A Dios**

Por nunca dejar solo a este imperfecto ser humano.

### **A mi madre**

Que extraño tanto. Siempre tan cerca de mí a pesar de la distancia.

### **A mi padre**

Por sus consejos, ejemplo y por haberme orientado en mis pasos durante toda la vida.

### **A mis hermanos y sobrina**

A los cuales espero hacer sentir orgullosos siempre, y ser un ejemplo para mi sobrina.

## **AGRADECIMIENTO**

Agradezco a Dios, por darme salud y fuerzas, para continuar adelante.

A mi familia, sin la cual no podría haber llegado hasta donde estoy en este momento.

A mis profesores por enseñarme sin egoísmo.

Gracias a mis compañeros, que hicieron que estos tres años pasen volando.

Gracias a todas aquellas personas, que sin nada a cambio compartieron pláticas, conocimiento y diversión. A todos aquellos que durante los 3 años de este sueño, lograron convertirlo en realidad.

Gracias a todos los que me dieron un "NO" o trataron de hacer esto imposible, porque de ahí saque fuerzas para lograrlo.

Y a Priscila, por quién pude culminar mi trabajo de tesis.



**UNIVERSIDAD DE ESPECIALIDADES ESPÍRITU SANTO  
FACULTAD DE POSTGRADO**

**ESPECIALIDAD EN CIRUGÍA PLÁSTICA, RECONSTRUCTIVA Y ESTÉTICA  
COMISIÓN DE TITULACIÓN UNIVERSIDAD DE ESPECIALIDADES ESPÍRITU  
SANTO**

**CERTIFICACIÓN DEL TUTOR**

EN MI CALIDAD DE TUTORA DEL TRABAJO DE INVESTIGACIÓN DE TESIS PARA OPTAR EL TÍTULO DE ESPECIALISTA EN CIRUGÍA PLÁSTICA, RECONSTRUCTIVA Y ESTÉTICA DE LA FACULTAD DE POSTGRADOS DE LA UNIVERSIDAD DE ESPECIALIDADES ESPÍRITU SANTO.

CERTIFICO QUE:

HE DIRIGIDO LA TESIS DE GRADO PRESENTADA POR EL DOCTOR EDDY CARRERA CABANILLA CON C.I. NO. 0917773079, CUYO TEMA DE TESIS ES “EVALUACIÓN DE LOS TIPOS DE RECONSTRUCCIÓN PALPEBRAL POSTERIOR A LA EXÉRESIS DE CARCINOMA BASOCELULAR”.

REVISADA Y CORREGIDA QUE FUE LA TESIS, SE APROBÓ EN SU TOTALIDAD, LO CERTIFICO:

**PRISCILA JARAMILLO VERA  
CIRUJANA PLÁSTICA  
TUTORA**

## CONTENIDO

1. INTRODUCCIÓN .....	1
1.1 DESCRIPCIÓN DEL PROBLEMA .....	2
1.2 JUSTIFICACIÓN.....	4
2. OBJETIVOS DE LA INVESTIGACIÓN .....	5
2.1 OBJETIVO PRINCIPAL .....	5
2.2 .OBJETIVOS ESPECÍFICOS. ....	5
3. MARCO TEÓRICO .....	6
3.1 DESCRIPCIÓN DE LOS PÁRPADOS.....	6
3.1.1 ANATOMÍA.....	6
3.1.2 LAS ESTRUCTURAS PALPEBRALES .....	8
3.1.3 LÍMITES DE LOS PÁRPADOS .....	12
3.1.4 MÁRGENES DE LOS PÁRPADOS .....	12
3.1.5 VASCULARIZACIÓN, INERVACIÓN Y DRENAJE LINFÁTICO	13
3.2 FUNCIONES DE LOS PÁRPADOS.....	14
3.3 CARCINOMA BASOCELULAR .....	15
3.3.1 DEFINICIÓN.....	15
3.3.2 EPIDEMIOLOGIA.....	16
3.3.3 FACTORES DE RIESGO .....	18
3.3.4 DIAGNÓSTICO .....	21
3.3.4.1 DIAGNÓSTICO CLÍNICO.....	21
3.3.4.2 DIAGNÓSTICO PATOLÓGICO .....	24
3.3.4.3 SISTEMA DE CLASIFICACIÓN POR ETAPAS TNM DEL AMERICAN JOINT COMMITTEE ON CANCER (AJCC) .....	25
3.3.4.4 CLASIFICACIÓN PRONÓSTICA Y T.N.M. ....	27
3.3.5 TRATAMIENTO.....	28
3.3.5.1 RADIACIÓN .....	28
3.3.5.2 CRIOTERAPIA.....	29
3.3.5.3 EXCISIÓN QUIRÚRGICA CONVENCIONAL.....	29
3.3.5.4 CIRUGÍA MICROGRÁFICA DE MOHS.....	30
3.4 RECONSTRUCCIÓN PALPEBRAL.....	31

3.4.1 HISTORIA .....	31
3.4.2 CRITERIOS DE RECONSTRUCCIÓN.....	32
3.4.3 UNIDADES ESTÉTICAS .....	32
3.4.4 CONSIDERACIONES PREOPERATORIAS Y POSTOPERATORIAS.....	34
3.4.5 TÉCNICAS GENERALES DE RECONSTRUCCIÓN PALPEBRAL .....	35
3.4.6 RECONSTRUCCIÓN DE DEFECTOS DE ESPESOR PARCIAL .....	35
3.4.8 RECONSTRUCCIÓN DE DEFECTOS DE ESPESOR TOTAL DEL PÁRPADO SUPERIOR .....	42
3.4.8 RECONSTRUCCIÓN DEL CANTO INTERNO.....	44
3.4.9 RECONSTRUCCIÓN DEL CANTO EXTERNO .....	46
3.4.10 COMPLICACIONES DE LA CIRUGÍA RECONSTRUCTIVA DEL PÁRPADO .....	46
4. METODOLOGÍA .....	51
4.1 TIPO DE INVESTIGACIÓN .....	51
4.2 LUGAR DE INVESTIGACIÓN .....	51
4.3 UNIVERSO Y MUESTRA .....	51
4.3.1 CRITERIOS DE INCLUSIÓN .....	52
4.3.2 CRITERIOS DE EXCLUSIÓN .....	52
4.4. OPERACIONALIZACIÓN DE VARIABLES .....	53
4.5 TÉCNICA DE RECOLECCIÓN DE DATOS .....	57
4.6 PROCESAMIENTO Y ANÁLISIS DE DATOS .....	57
5. RESULTADOS .....	58
6. DISCUSIÓN .....	69
7. CONCLUSIONES.....	73
8. RECOMENDACIONES .....	75
9. BIBLIOGRAFÍA .....	77

**RESUMEN:**

Actualmente, la extirpación quirúrgica se considera la terapia más efectiva para los carcinomas basocelulares debido a sus altas tasas de curación. La biopsia periocular puede provocar la extirpación de amplias áreas de los párpados y/o de las vías lagrimales, y su restauración puede causar, en mayor o menor medida, alteraciones estético-funcionales, tales como: cicatrices, triquiasis, retracción palpebral, ptosis, epífora crónica, entropión, ectropión, queratitis, úlceras corneales por exposición e incluso perforación ocular.

**OBJETIVO:**

Valorar los resultados de la reconstrucción palpebral posterior a la exéresis de carcinoma basocelular en el hospital de Solca de enero del 2013 a diciembre 2015

**METODOLOGÍA:**

Esta investigación es un estudio descriptivo, retrospectivo, observacional. Se realizó en Departamento de Piel y Partes Blandas, Hospital de SOLCA. En el universo están todos los pacientes que fueron sometidos a cirugía por el Departamento de Piel y Partes Blandas en el Hospital de SOLCA con Diagnóstico de Carcinoma Basocelular de localización palpebral, desde enero 2013 a diciembre del 2015

**RESULTADOS:**

En el rango de edad entre 80 a 89 años se encontró más pacientes afectados. El 86% de los pacientes fueron reconstruidos por medio de colgajos. El colgajo que más se utilizó para la reconstrucción es el Mustardé en 23,3%. El 88,5% presentaron excelente función del párpado superior. En el 65.7% de los pacientes valorados no presentaron exposición escleral. El 66% presentaron asimetría palpebral en relación al párpado contralateral. Presentaron acortamiento horizontal + distopía cantal en 17,1%. El 20% presentaron complicaciones. Dentro de las

complicaciones predominó la epífora con 8.5%, El 60% de los colgajos glabulares realizados presentaron complicaciones. La satisfacción de los pacientes fue Muy buena en el 26% de los casos.

## **CONCLUSIONES**

Las técnicas más utilizadas para la reconstrucción palpebral posterior a la exéresis de carcinoma basocelular son los colgajos, dentro de estos el Mustardé es el más frecuente, seguidos en menor orden de frecuencia por los injertos de piel total y el cierre directo.

La mayoría de las reconstrucciones se conservó una adecuada función del músculo elevador del párpado y la fascia capsulopalpebral para el párpado superior e inferior respectivamente. El colgajo relacionado a una mala función del párpado superior fue el fricke y para el párpado inferior el colgajo mustardé.

La complicación más frecuente fue la epífora por compromiso del conducto lagrimal y se encontraba asociado al uso del colgajo glabular. El nivel de satisfacción de los pacientes fue excelente y muy bueno en su gran mayoría.

**PALABRAS CLAVE:** Reconstrucción palpebral. Colgajos, cáncer de piel



## **ABSTRACT**

The most common skin cancer is basal cell carcinoma tumor. Following removal, there will always be a surgical defect which must be covered.

Currently, surgical removal is considered the most effective therapy for basal cell carcinomas due to their high cure rates. The periocular biopsy may cause the removal of large areas of the eyelids and / or tear ducts, and restoration can cause greater or lesser extent, aesthetic and functional, such alterations as scars, trichiasis, eyelid retraction, ptosis, epífora chronic, entropion, ectropion, keratitis, corneal ulcers and even ocular exposure perforation.

## **OBJECTIVE:**

Assess the results of the subsequent reconstruction palpebral resection of basal cell carcinoma in Solca's Hospital from January 2013 to December 2015.

## **METHODS:**

This research is a descriptive, retrospective, observational study. It held in Department of Skin and Soft Tissue, Hospital SOLCA. In the universe are all patients who underwent surgery by the Department of Skin and Soft Tissue in SOLCA Hospital with diagnosis of palpebral localization Basal Cell Carcinoma, from January 2013 to December 2015.

## **RESULTS:**

In the age range between 80-89 years affected patients was found. 86% of patients were reconstructed by means of flaps. The flap used more for reconstruction is the Mustardé 23.3%. 88.5% had excellent function of the upper eyelid. In 65.7% of patients they showed no scleral valued exposure. 66% had palpebral asymmetry relative to the contralateral eyelid. They presented canthal dystopia horizontal shortening + 17.1%. 20% had complications. Among the complications he

predominated epífora with 8.5%, 60% of the glabellar flaps made had complications. The patient satisfaction was very good in 26% of cases.

**CONCLUSION:**

The techniques used for the subsequent reconstruction palpebral resection of basal cell carcinoma are the flaps, within these the Mustardé is the most common, followed in order of frequency lower by skin grafts and total direct closure.

Most reconstructions proper function of the levator muscle and fascia capsulopalpebral for the upper and lower eyelid was preserved respectively. The flap related to a malfunction of the upper eyelid was the Fricke and the lower eyelid the Mustardé flap.

The most common complication was epífora by commitment tear duct and was associated with the use of glabellar flap. The level of patient satisfaction was excellent and very good for the most part.

**KEY WORDS:**

Eyelid Reconstruction. Flaps, skin cancer

## 1. INTRODUCCIÓN

Los cánones de belleza cambian con el pasar del tiempo pero es indiscutible que los ojos de una persona son el centro de atención del rostro.

Los párpados no forman parte del globo ocular pero en conjunto pueden expresarse, por lo cual son muy conocida frases como: " Una sola mirada puede decir más que mil palabras" o "Una sola mirada puede enamorar o tal vez herir". Dando por ratificado el poder o la importancia de su interacción. Pero estos no solo generan belleza, también proveen protección, al mantener la película lagrimal y aislando el globo ocular del medio externo. <sup>1</sup>

El rápido crecimiento de muchas ramas de la cirugía ha conducido a la subespecialidad dentro de la especialidad, ya que la destreza y precisión solo pueden adquirirse con la dedicación, la práctica diaria y la preparación profunda. Pero la reconstrucción palpebral puede ser un verdadero desafío, por eso es necesario el conocimiento básico de oftalmología en la reparación del párpado para un cirujano plástico. Este conjunto da el nacimiento a la oculoplastia. <sup>2</sup>

El "carcinoma basocelular" (CBC), es el cáncer de piel que se produce con mayor frecuencia, se trata de un tumor de crecimiento lento, invasivo y destructivo del que se han descrito múltiples tratamientos, pero es el quirúrgico el que sigue primando debido a que tenemos un control patológico y una rápida resolución. <sup>3, 4</sup>

Posterior a la remoción tumoral, siempre quedará un defecto quirúrgico el cual debe ser cubierto. La reparación varía dependiendo de muchos aspectos entre ellos el tamaño, profundidad y la ubicación. Antiguamente este cierre podía ocasionar defectos estéticos y/o funcionales, aquí es

donde nace la oncoplastia, la cual agrupa tanto los conocimientos plásticos reparadores como los oncológicos, y cuyo objetivo es permitir la exéresis tumoral y aprovechar el tejido restante para obtener el mejor resultado posible.<sup>5,6</sup>

El propósito de este estudio es encontrar que párpado es el más afecto, y corroborar que técnica puede llegar a ser la mejor en su reconstrucción, así como los fracasos de la técnica. Esperando que esta investigación pueda ser utilizada como base para otros estudios posteriores, pensando que será de utilidad en la terapia asignada a los pacientes con afectación palpebral por CBC.

## **1.1 DESCRIPCIÓN DEL PROBLEMA**

Durante mucho tiempo el Instituto Oncológico Nacional de la Sociedad de Lucha contra el Cáncer (SOLCA) ha sido el único hospital que ha realizado el manejo integral del cáncer de piel, debido a que en su Servicio de cáncer de piel y sarcomas cuenta con los profesionales en dermatología, oncología y cirugía plástica; esto conlleva a una atención integral para los distintos tipos de tumores cutáneos, desde el diagnóstico, exéresis, reconstrucción y secuelas posteriores.

Para poder dar el tratamiento correcto a un paciente con carcinoma basocelular se debe de contar con conocimiento de la enfermedad, planear el tipo de resección y márgenes de seguridad que se retirarán, así como el tratamiento posterior a la resección dependiendo del área afectada y del tamaño de la misma.<sup>4</sup>

Sin duda, la cirugía oncoplastica, es catalogada como una de las áreas en la disciplina quirúrgica, que ha dado un importante desarrollo en cuanto a técnicas que permitan llevar a cabo resecciones amplias con un mejor control local del tejido neoplásico, además, utiliza técnicas propias de

cirugía plástica en la cirugía oncológica. La reproducción de ambos párpados después de una lesión tumoral como el carcinoma basocelular depende del daño anátomo-funcional del mismo y es aquí donde entra la oculoplástia <sup>7</sup>

La oculoplástia inició siendo una subespecialidad de la oftalmología, y la cirugía plástica la adoptó. Esta se encarga de estudiar la estética palpebral y las patologías que puedan presentar, así como las lesiones de la órbita y la vía lagrimal; también se incluye un sinnúmero de técnicas y procedimientos quirúrgicos para tratar las afecciones presentes en estas estructuras:

Incorrecta lugar de los párpados, junto con disminución considerable de la elasticidad, de función etc. <sup>6,8</sup>

Hay poca bibliografía sobre el éxito del restablecimiento anatómico y funcional de la reconstrucción palpebral oncológica en el Ecuador, y menos aún, datos estadísticos que muestren sus fracasos, como evitarlos y como hallarles solución.

Actualmente, la extirpación quirúrgica se considera la terapia de mayor efectividad para desaparecer los carcinomas basocelulares, puesto que eleva las probabilidades de curación. Ha podido determinarse que ciertas células tumorales pueden situarse fuera de los bordes de la lesión percibida, por esta razón, muchos autores aconsejan extraer de 3 a 5mm de tejido sano que rodea la zona tumoral; SOLCA, por su parte establece 4mm para que no se produzcan recidivas.

La biopsia periocular puede conducir a la extirpación de un segmento grande los párpados y/o de las rutas lagrimales, y su restablecimiento puede desencadenar en pequeñas o grandes cambios funcionales y estéticos, entre ellos las cicatrices, retracción palpebral, triquiasis,

ectropión, ptosis, la epífora crónica, entropión, queratitis, hasta puede producirse inclusive una perforación ocular.<sup>9</sup>

El problema ha sido poco visualizado a nivel reconstructivo en nuestro país, es por eso que, en el momento que veamos nuestra realidad de éxitos y fracasos los podremos corregir y por ende aprender para mejorar nuestros resultados.

## **1.2 JUSTIFICACIÓN**

Este estudio tiene como intención, la evaluación de la reconstrucción palpebral después de la escisión tumoral, reconociendo los pacientes que presentan complicaciones y ver las características que tienen en común.<sup>1</sup>

Una mejor valoración de las causas de fracasos en la exéresis tumoral y el resultado reconstructivo nos permitirá asegurar un correcto tratamiento en pacientes con cáncer de piel, así como también un mejor resultado funcional y estético.<sup>10</sup>

Para lograr esto se debe ahondar en la reconstrucción palpebral identificando el colgajo más adecuado para cada área y así evitar malos resultados y complicaciones.

Con este estudio se desea reconocer si existen complicaciones y al mismo tiempo saber cómo resolverlas, tratando siempre de llegar más allá de una simple reconstrucción y dejar así una crítica constructiva que mejore el tratamiento de los pacientes con CBC a nivel de los párpados.

Este trabajo servirá de base para estudios posteriores, creando nuevos protocolos y definiendo las causas de los fracasos en la reconstrucción palpebral, para poder evitarlos y llegar a un tratamiento más integral y definitivo.

## **2. OBJETIVOS DE LA INVESTIGACIÓN**

### **2.1 OBJETIVO PRINCIPAL**

Valorar los resultados de la reconstrucción palpebral posterior a la exéresis de carcinoma basocelular en el hospital de Solca de enero del 2013 a diciembre 2015

### **2.2 .OBJETIVOS ESPECÍFICOS.**

Indicar las técnicas más utilizadas para la reconstrucción palpebral.

Discutir los resultados funcionales de la reconstrucción palpebral.

Determinar las complicaciones más frecuentes de la reconstrucción palpebral.

Determinar el grado de satisfacción de los pacientes posterior a la reconstrucción palpebral.

### **3. MARCO TEÓRICO**

La reconstrucción en el paciente oncológico demanda conocimiento de la anatomía, enfermedad, tipo de resección planeada y cumplimiento de normas de seguridad, también el tratamiento posterior a la resección; de esta forma, se crea un panorama de los requerimientos funcionales para el paciente; esta unión inseparable es lo que permite al cirujano plástico seleccionar la técnica con la que se puede obtener un mejor resultado. <sup>1,2</sup>

El denominado cáncer de piel no melanoma, abarca el carcinoma espinocelular y basocelular, siendo este último, el tumor maligno de piel que con mayor frecuencia se presenta en las personas.

#### **3.1 DESCRIPCIÓN DE LOS PÁRPADOS**

##### **3.1.1 ANATOMÍA**

El estudio de la anatomía es indispensable para la reconstrucción palpebral, porque al saber detalladamente la estructura del párpado, podemos estar seguros de las estructuras con las que disponemos para la reconstrucción de los defectos posterior a la remoción por cirugía, haciendo uso de técnicas adecuadas para el restablecimiento de la conformación del mismo. <sup>7</sup>

Los párpados están formados por: la piel, tejido celular subcutáneo, músculo de Müller, tarso, conjuntiva, elevador del párpado superior, septum orbitario y grasa.

Anatómicamente los párpados están formados por una lámina anterior y posterior. La lámina anterior, está compuesta por piel y músculo orbicular, mientras que la lámina posterior está estructurada por la conjuntiva y el tarso.



En medio de la conjuntiva que envuelve el tarso y el epitelio escamoso que está envolviendo el orbicular de los párpados, se observa la línea gris del borde palpebral, la cual establece la separación entre ambas estructuras. El borde del párpado superior se sitúa entre 1 a 2 milímetros por debajo del limbo superior, mientras que el margen del párpado inferior se localiza en el borde inferior del limbo corneal.<sup>11</sup>

La inserción que se realiza a nivel subcutáneo (debajo de la piel) en las fibras de la aponeurosis del músculo elevador, se observa en el pliegue del párpado superior a unos 8 a 12 mm sobre las pestañas; el pliegue del párpado inferior, por otro lado, se encuentra mal definido, debido a que no posee inserción subcutánea. El pliegue nasojugal se extiende desde el ala lateral nasal, lateral al canto medial e inferior, en esta área frecuentemente se encuentran los vasos angulares.<sup>11</sup>

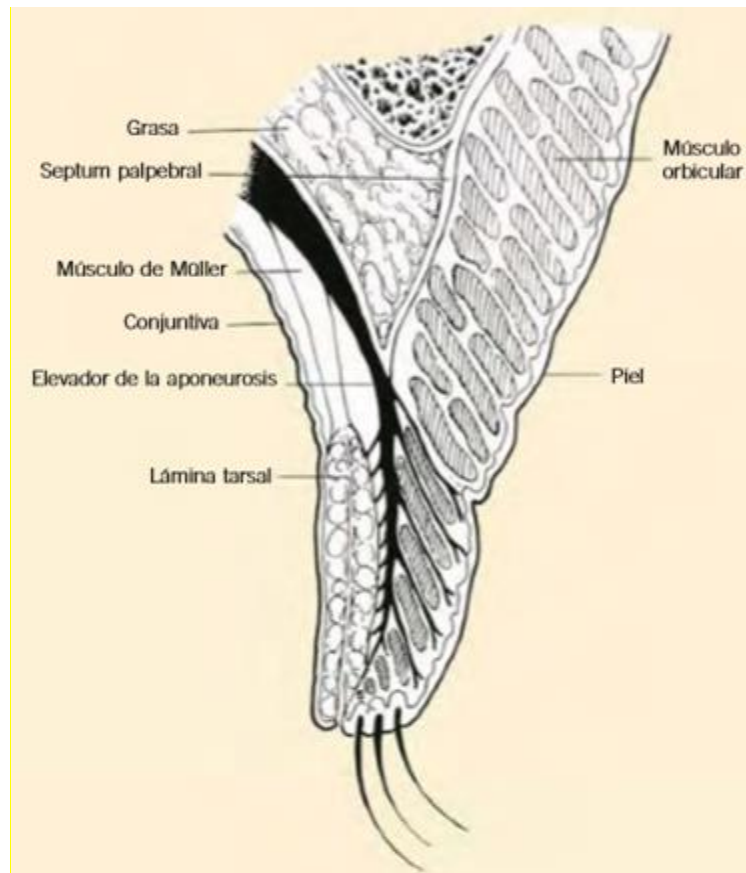


Figura 1. La anatomía del párpado. Lamelas posterior y anterior<sup>12</sup>

### 3.1.2 LAS ESTRUCTURAS PALPEBRALES

**PIEL DE LOS PÁRPADOS:** Posee la particularidad de ser muy elástica y fina, su espesor es de 1 mm y tiende a estirarse con la edad, presenta buena movilidad; por debajo hay un tejido celular subcutáneo que es muy laxo; el músculo orbicular rodea la hendidura palpebral y cerca de este están las placas tarsales <sup>2</sup>

**MÚSCULO ORBICULAR:** Tiene la función de cerrar los párpados. <sup>11</sup> Su inervación la establece el séptimo par craneal, y la distribución de sus fibras es concéntrica hacia la periferia, hasta las mejillas y la región frontal.

**SEPTUM ORBITARIO:** Es una fascia que se sitúa entre el margen orbitario y el tarso, justo por detrás del músculo orbicular, sirviendo de límite entre la cavidad orbitaria y los párpados. Separa en los párpados estructuras orbitarias superficiales y profundas, las cuales se denominan lamela anterior que pertenece músculo orbicular y piel; y la lamela posterior pertenece a la conjuntiva y al tarso. El septum se fija al reborde orbitario sobre una zona más engrosada del periostio llamada arco marginal. <sup>9</sup>

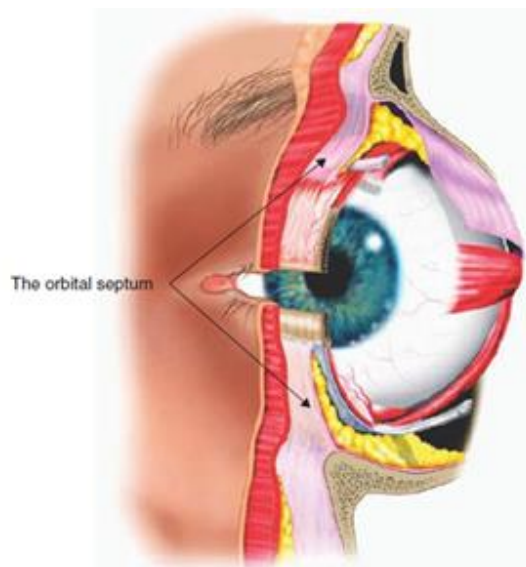


Figura 2 . Septum Orbitario <sup>13</sup>

PLACA TARSAL (TARSOS): Su función es la de brindar estabilidad a los párpados superior e inferior, dándole la forma y el sostén necesario, además de servir como plataforma estable para la encajamiento de los músculos retractores. Está compuesta por tejido conjuntivo denso con escasa cantidad de tejido elástico. Se insertan a la órbita a través de los ligamentos palpebrales internos y externos, y a la fascia del tabique orbitario de arriba abajo. La placa tarsal mide 2.5 cm de largo aproximadamente, el superior tiene forma de medialuna de unos 10 mm de ancho y el inferior tiene forma elíptica y de 5 mm de ancho. <sup>11,14</sup>

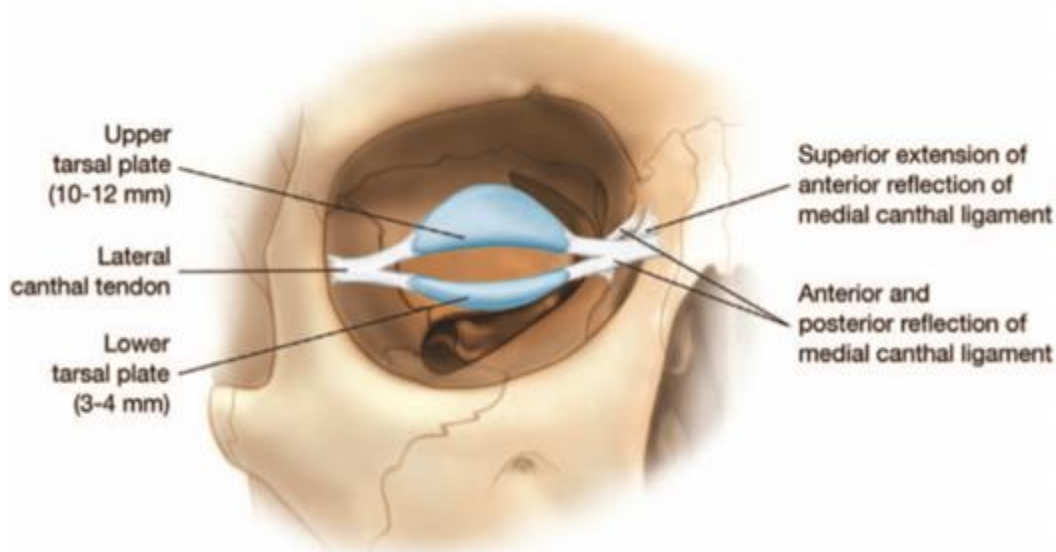


Figura 3. . Estructuras Tarsoligamentarias <sup>7</sup>

GRASA PREAPONEURÓTICA: De localización anterior a los retractores y posterior del septum orbitario. En el párpado superior se alojan una almohadilla nasal y otra de tipo central; se debe localizar cuidadosamente la almohadilla central de la glándula lagrimal adyacente. A la altura del párpado inferior se localizan tres: medial, lateral y la central. <sup>11</sup>

MÚSCULO ELEVADOR DEL PÁRPADO: Se inicia en el denominado anillo de Zinn, y tiene su fin en el ligamento suspensorio transversal de Whitnall, a esta altura lleva el nombre de aponeurótico, insertándose primordialmente en la cara anterior del tarso, y extendiéndose a los

tendones cantales interno y externo. La inervación del elevador corresponde al III par craneal <sup>11</sup>

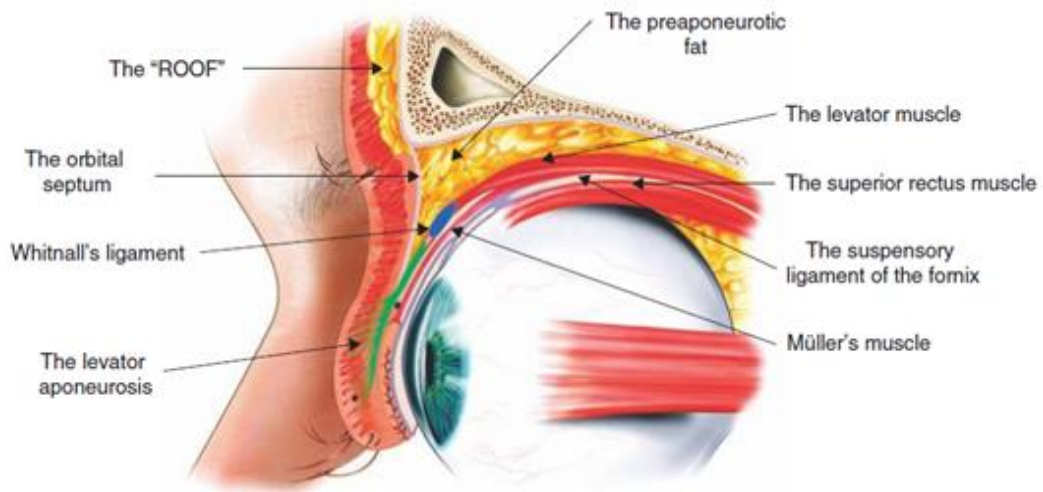


Figura 4 . Anatomía del párpado superior <sup>13</sup>

**FASCIA CAPSULOPALPEBRAL:** Es un tejido fibroso que comienza a la altura de la inserción distal del recto inferior, en el globo ocular, avanza anteriormente y se fragmenta en 2 fascículos rodeando el músculo oblicuo inferior; donde se vuelven a unir por delante de este y constituyen el ligamento de "Lockwood", desde allí se remite inserciones al tarso en su borde inferior, y también prolongaciones al fornix y a la cápsula de "Tenon". Su función es parecida a la del músculo elevador en el párpado superior, solo que esta es sobre el párpado inferior. <sup>11</sup>

**MÚSCULO DE MULLER:** Recibe su inervación de fibras simpáticas. Se inicia en la unión entre la porción muscular y aponeurótica del elevador para insertarse en el borde superior del tarso, en relación profunda al septum orbitario; su función es mantener abierto el párpado de forma inconsciente y ampliar la Hendidura del palpebral. <sup>11, 15</sup>

**CONJUNTIVA PALPEBRAL:** Recubre la cara interna del párpado y luego se refleja sobre el globo ocular formando los fondos de saco conjuntivales, que están sostenidos por ligamentos suspensorios.

**TENDÓN CANTAL MEDIAL:** Presenta un componente anterior, el cual se incrusta en el proceso frontal del hueso maxilar, en la cresta lagrimal anterior, mientras el componente posterior se incrusta en la cresta lagrimal posterior.

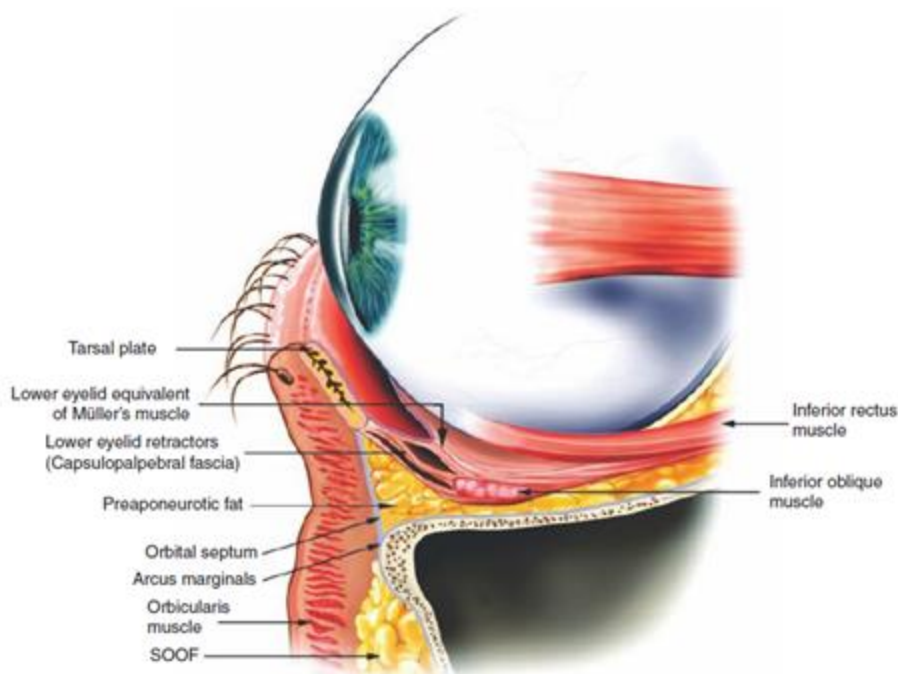


Figura 5. Anatomía del párpado inferior <sup>13</sup>

**TENDÓN CANTAL LATERAL:** Se incrusta en el tubérculo de “Whitnall”; está integrado por una porción tendinosa de músculo orbicular pretarsal y una porción ligamentosa del tarso; superiormente recibe fibras por una parte del cuerno lateral del elevador de los párpados, e inferiormente recibe contribuciones fibrosas del ligamento suspensor inferior de <Lockwood>, y el “ligamento de sostén” del recto externo. <sup>16</sup>

**SISTEMA LAGRIMAL:** Está formado por una serie de estructuras: la glándula lagrimal, puntos lagrimales, canalículos y saco lagrimal. Los puntos lagrimales superior e inferior están conectados a los canalículos lagrimales que tienen una longitud de 10 mm, estos se unen para terminar en el saco lagrimal, continuando por el conducto “nasolagrimal”, y concluyendo en el “meato inferior”. La función es controlar la cantidad de lágrimas producida por reflejos que activan el sistema parasimpático.<sup>14</sup>

### **3.1.3 LÍMITES DE LOS PÁRPADOS**

**HENDIDURA PALPEBRAL:** Espacio que se encuentra entre el párpado superior y el inferior, su altura centra es de 9 a 11 mm para la mujer y 7 a 8 mm para los hombres; con una longitud aproximada de 30 mm. <sup>11</sup>

**CARÚNCULA:** Pequeño relieve conjuntival de forma ovalada y coloración rosada situado en la fosa lagrimal, junto al canto interno palpebral. En su profundidad se encuentran glándulas sudoríparas accesorias y sebáceas, que evacúan a la altura de los folículos; la función de estas es contener la lágrima <sup>11</sup>

**PLIEGUE SEMILUNAR:** es un vestigio de tercer párpado de las especies inferiores en el ser humano.

### **3.1.4 MÁRGENES DE LOS PÁRPADOS**

**MARGEN ANTERIOR:**

- **Pestañas:** Son pelos que están dispuestos en los bordes de los párpados, altamente sensibles al tacto, su función consiste en resguardar al ojo de cualquier cuerpo extraño que se ponga en contacto con ellas, desencadenando un parpadeo reflejo.
- **Glándulas de Zeiss:** Son de tipo sebáceas pequeñas, “unilobulares”, que drenan un líquido aceitoso por medio de conductos excretorios del lóbulo sebáceo, hasta la parte media del folículo piloso de las pestañas.
- **Glándulas de Moll:** Se sitúan cerca de la base de las pestañas, son de tipo sudoríparas modificadas, intervienen en la lubricación del ojo al abrirse en la parte posterior de los párpados. <sup>11</sup>

#### MARGEN POSTERIOR:

Este se encuentra directamente sobre la superficie del ojo, posee pequeños orificios donde desembocan las glándulas de Meibomio.

Punto lacrimal: Pequeños orificios ubicados en los rebordes de las papilas lagrimales en el extremo interno del margen posterior y es aquí donde comienzan los canaliculos lagrimales. Su función es recoger las lágrimas que producen las glándulas lagrimales dirigirlas hacia el saco y desde aquí a través del conducto nasolagrimal a la parte interna de la nariz. <sup>2, 11</sup>

### **3.1.5 VASCULARIZACIÓN, INERVACIÓN Y DRENAJE LINFÁTICO**

La vascularización de los párpados es muy rica por poseer muchos aportes por múltiples anastomosis. La lamela anterior esta irrigada por la arteria facial transversa, rama de la arteria carótida externa, la arteria angular y la arteria temporal superficial, las mismas que se juntan para realizar numerosas anastomosis con vasos que transitan en medio de la órbita.

Las arcadas vasculares irrigan la lamela posterior; en el párpado superior una arcada marginal circula 4 milímetros sobre el margen del párpado superior y 2 milímetros por debajo del párpado inferior; otra arcada más adyacente que transita por todo el borde superior del tarso, entre el músculo de Müller y la aponeurosis del elevador. Estas reciben el flujo medialmente de la arteria palpebral medial superior que es una rama terminal de la <arteria oftálmica> la que al mismo tiempo es rama de la <carótida interna>, mientras que las arcadas son alimentadas lateralmente por la <arteria palpebral lateral superior> que es la rama de la arteria lagrimal. El drenaje venoso va a estar dado principalmente por las venas oftálmicas, temporales y faciales. <sup>11</sup>

Reciben inervación de los siguientes Nervios:

- Nervios motores (facial y motor ocular común)
- Nervios sensitivos (I y II ramas del trigémino)
- Vegetativos (las fibras parasimpáticas del músculo de Müller). <sup>11</sup>

Existe un plexo superficial para el drenaje linfático, el mismo que se sitúa por debajo de la piel, y otro plexo más ahondado ubicado al mismo nivel que el tarso. De la comunicación entre estos plexos germinan vasos externos e internos. Los mediales e inferiores continúan el recorrido de la vena facial y drenan al “grupo ganglionar submandibular”. Respecto a los laterales y superiores derivan en los <ganglios parotídeos>. <sup>11, 12</sup>

### **3.2 FUNCIONES DE LOS PÁRPADOS**

Las principales se detallan a continuación:

1. Dosificar la lágrima sobre la superficie ocular uniformemente.
2. Propiciar el tránsito lagrimal sobre la superficie del ojo conservando la película lagrimal.
3. Impedir el deslumbramiento cuando el ojo se expone a luz excesiva.
4. Resguardo reflejo del ojo frente a polvos del medio ambiente y cuerpos extraños.
5. Proteger de la desecación del ojo cuando se expone al aire.
6. Conservar la integridad de la superficie de la córnea. <sup>7, 17</sup>

A parte de las funciones generales de los párpados, también es importante informar sobre cómo efectuar la fascia cápsulo palpebral y la valoración del músculo elevador del párpado superior, para de esta manera contar con una vía que ayude a determinar la función de ambos párpados (superior e inferior).



### **3.2.1 FUNCIÓN DEL ELEVADOR DEL PÁRPADO**

Se le llama al desplazamiento que realiza el borde del párpado superior desde la mirada inferior extrema hasta la elevación completa.

Regularmente es de 15 milímetros, y se la puede calificar como:

Excelente: Cuando el desplazamiento es de 13 milímetros o más

Muy buena: Su desplazamiento es de 10 a 12 milímetros

Buena: El desplazamiento está entre los 7 y 9 milímetros

Mala: El desplazamiento se da entre los 4 a los 6 milímetros

Nula: Cuando el desplazamiento es inferior a los 4 milímetros <sup>12</sup>

### **3.2.2 FUNCIÓN DE LA FASCIA CAPSULOPALPEBRAL**

Esta provista de una estructura parecida a la “aponeurosis del elevador del párpado superior”, es el principal retractor en los movimientos de “infraversión” del párpado inferior, que le lleva a desplazarse a un promedio de 4 milímetros. Su desinserción o pérdida de fuerza generalmente provoca entropión o incluso ectropión por que se encarga de dar estabilidad al traso. <sup>12</sup>

## **3.3 CARCINOMA BASOCELULAR**

### **3.3.1 DEFINICIÓN**

El término de epiteloma basocelular, fue propuesto en 1903 por el alemán Krompecher por encontrar la alteración del estrato germinativo basal, que es la capa final de la epidermis, con el pasar de los años, ha recibido numerosos nombres como: ulcus rodens, epiteloma mapighiano de Darier, epiteloma anexial de Foot; pero actualmente se ha aceptado el término de <carcinoma de células basales>, <carcinoma basocelular> o simplemente basalioma. <sup>4</sup>

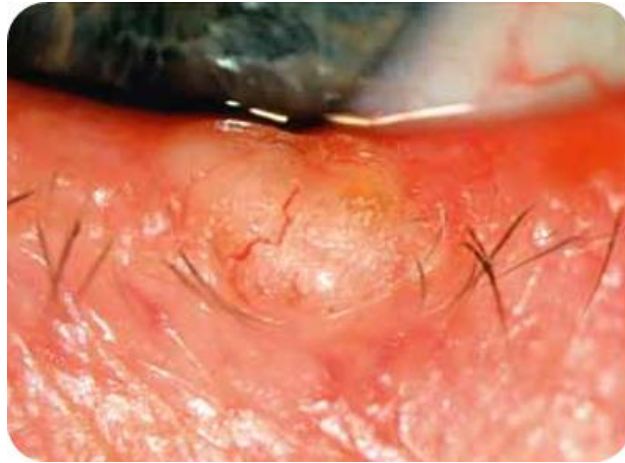

Figura 6 Carcinoma Basocelular Nodular <sup>18</sup>

### 3.3.2 EPIDEMIOLOGIA

Las lesiones tumorales que afectan a los párpados son muy variadas, en este estudio analizaremos solamente el carcinoma basocelular por ser el más común entre los diferentes cánceres de piel. Se caracteriza por su crecimiento localizado. Cuando evoluciona sin tratamiento, o es tratado inadecuadamente, puede causar destrucción extensa de los tejidos. El curso clínico es impredecible, pudiendo permanecer estacionario durante años o crecer rápidamente, aunque suele desarrollarse de forma lenta y continua. Hace metástasis de forma excepcional (< 0.1%) a los ganglios, el pulmón, el hígado o el hueso. Se calcula que se dieron casos a partir de la década de los 50 y su incidencia se está incrementando por el cambio de conducta respecto al sol de las últimas décadas, por la moda del bronceado y deportes al aire libre. Por lo cual también se está empezando a ver un aumento en edades más tempranas. <sup>19, 20, 21, 22, 23</sup>

El tumor más común en el hombre es el CBC, con frecuencia se expresa sobre la piel expuesta al sol y corresponde al 75% de los cánceres cutáneos no melanomas. Existe una mayor frecuencia en el sexo masculino 2 a 1; se hallan en cuello y cabeza en del 90 % de los casos, mientras el 10 % se da en los párpados y del cual un 80% al párpado inferior. Los hombros, pecho y espalda están afectados en el 5% y el resto

encontraremos en áreas no expuestas como mama, vulva, palmas y se denominan de ubicación inusual o CBC aberrantes.<sup>24</sup>

El sexo masculino siempre ha sido el más afecto en relación a las mujeres pero esta diferencia ha ido aumentando con el cambio de estilo de vida como lo refiere Bartley donde ambos sexos se encontraron en iguales proporciones.<sup>23, 25, 22</sup>

La incidencia se duplica a medida que nos acercamos cada 165 km al Ecuador. La mayor incidencia de cáncer de piel está en Australia, Nueva Zelanda y la Unión Sudafricana. Las personas en nuestro país, por encontrarse sobre la línea ecuatorial, desarrollan carcinoma basocelular a una edad más precoz que los pacientes que viven más alejados.<sup>24</sup>

El CBC es el tumor maligno de aparición más frecuente sobretodo en pacientes caucásicos. Según Mark. R entre el 75% a 80% de los canceres de piel que se diagnostican en estados unidos son CBC y Australia tiene la incidencia más alta con una tasa anual de 726 por 100.000 habitantes,

En un estudio retrospectivo realizado por Deprez M., y Uffer S. se realizaron 5504 casos de tumores de piel encontrándose que el 86% de tumores malignos correspondían a esta entidad. Cook BE. Y Bartley GB. mencionan en su estudio de tumores malignos del párpado, que el tumor que mayormente se presenta es el CBC, con un 90.8% de los casos y una ocurrencia por año de 14.35 x 100.000 individuos, en donde la raza blanca era la más afectada<sup>24,26</sup>

La aparición de CBC a nivel palpebral, dependiendo de la subunidad estética del párpado, se distribuye en orden descendiente de esta manera:

1. Párpado inferior
2. Canto medial
3. Canto externo
4. Párpado superior <sup>26, 27, 28</sup>

### **3.3.3 FACTORES DE RIESGO**

En primer lugar está la exposición excesiva a las radiaciones solares en forma crónica, como sucede en deportistas, pescadores, granjeros etc. Las personas que viven a nivel de la línea ecuatorial como nosotros o a grandes alturas, recibirán los rayos del sol de una forma más perpendicular por encontrarse más cerca al mismo <sup>23, 29</sup>

Los tipos de radiaciones solares son: radiación visible, es decir la luz, que hace las cosas visibles la infrarroja que es la que sentimos como el calor del sol y la radiación ultravioleta (UV). Esta última se divide en UVA, UVB, UVC. <sup>3</sup>

La radiación UVA y UVB están relacionadas con las afecciones de la piel que derivan en rompimiento de las fibras de colágeno; lo que ocasiona acumulación anormal de elastina, es decir se pierde elasticidad de la piel y se forman arrugas. Las quemaduras solares en la piel y el bronceado son otras de las consecuencias de estas radiaciones. <sup>4</sup>

La exposición de los rayos UVB representa un daño directo al ADN de las células cutáneas, se crean “dímeros de pirimidinas” que disminuyen la distancia normal del enlace, alterando la cadena y teniendo como resultado el <Cáncer de Piel Basocelular>.

UVC - (200-209 nm) nunca llegan a la tierra porque la capa de ozono los bloquea, sin embargo, algunas luces artificiales producen estos rayos que pueden penetrar las capas externas de la piel.

UVB - (209-320 nm) son responsables por las quemaduras del sol y contribuyen poco al bronceado. Causan carcinoma de células escamosas (cáncer de piel mortal) y keratinosis (endurecimiento de la piel)

UVA - (320-400 nm) penetran más profundamente en la dermis. Causan efectos a largo plazo como arrugas, marcas y manchas de edad. Estimulan la melanina, mayormente responsable del bronceado y contribuyen a las quemaduras solares

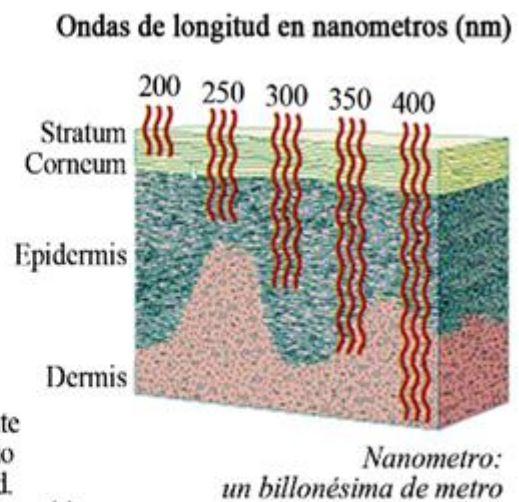


Figura.7 Penetración de UV y las capas de la piel <sup>30</sup>

También pueden provocar lesiones oculares como cataratas y debilitar el sistema inmunológico ya que suprime la función que cumplen las células de Langerhans. Los rayos UVC no penetran la atmósfera por lo que no se encuentran en los rayos solares.

El tipo de piel es el siguiente factor. El dermatólogo Thomas Fitzpatrick en 1975 desarrolló una escala que clasifica la piel de acuerdo a la predisposición al bronceado y al grado de tolerancia de luz solar, designándolos como “fototipos cutáneos”. <sup>4</sup>

	Acción del sol sobre la piel (no protegida)	Características pigmentarias
Fototipo I	Presenta intensas quemaduras solares, casi no se pigmenta nunca y se descama de forma ostensible	Individuos de piel muy clara, ojos azules, pelirrojos y con pecas en la piel. Su piel, habitualmente, no está expuesta al sol y es de color blanco-lechoso
Fototipo II	Se quema fácil e intensamente, pigmenta ligeramente y descama de forma notoria	Individuos de piel clara, pelo rubio, ojos azules y pecas, cuya piel, que no está expuesta habitualmente al sol, es blanca
Fototipo III	Se quema moderadamente y se pigmenta correctamente	Razas caucásicas (europeas) de piel blanca que no está expuesta habitualmente al sol
Fototipo IV	Se quema moderada o mínimamente y pigmenta con bastante facilidad y de forma inmediata al exponerse al sol	Individuos de piel morena o ligeramente amarronada, con pelo y ojos oscuros (mediterráneos, mongólicos, orientales)
Fototipo V	Raramente se quema, pigmenta con facilidad e intensidad (siempre presenta reacción de pigmentación inmediata)	Individuos de piel amarronada (amerindios, indostánicos, árabes e hispanos)
Fototipo VI	No se quema nunca y pigmenta intensamente (siempre presentan reacción de pigmentación inmediata)	Razas negras

Figura. 8 Fototipos Cutáneos <sup>31</sup>

De los seis fototipos, el que muestra mayor propensión al cáncer de piel son el I, II, y III.

El tercer factor es la localización de las lesiones. Dermatológicamente la piel se divide por áreas. Las lesiones localizadas en la zona H corresponden a párpados, cejas, región periorbitaria, nariz, labios, barbilla, mandíbula, áreas preauricular, auricular y retroauricular, genitales, manos y pies. Son de riesgo alto por la mayor probabilidad de recurrencia y por las cicatrices que pueden llegar a ser mutilantes dependiendo de la evolución y el tipo.<sup>9, 29</sup>

La zona L corresponde a las mejillas, frente, cuero cabelludo y cuello y la zona M corresponde a tronco y extremidades.

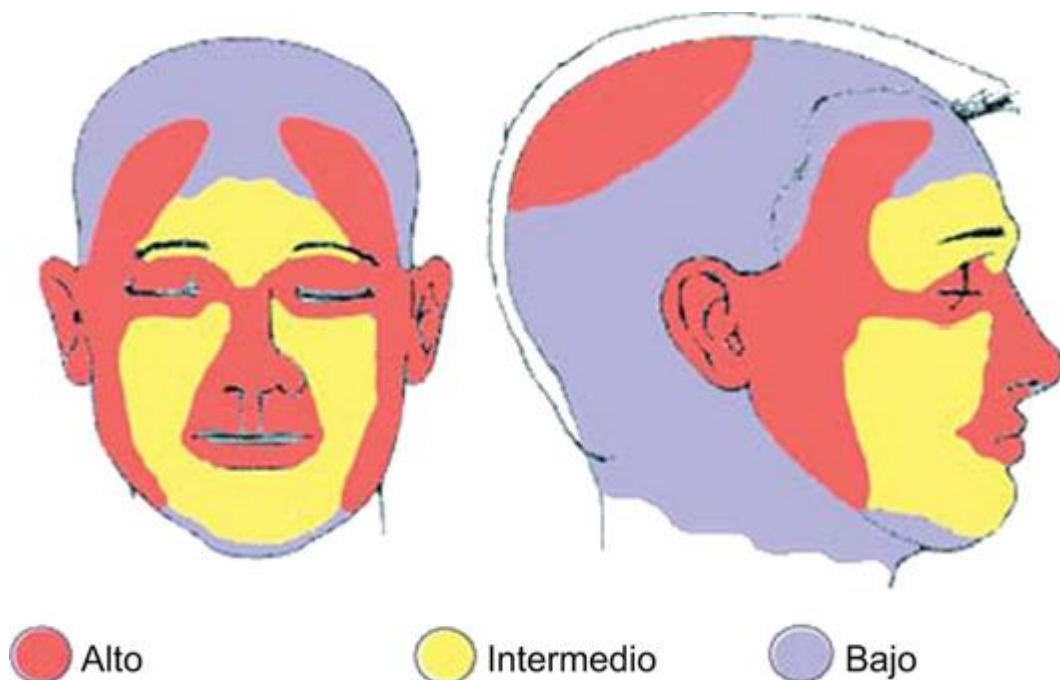


Figura 9: Área H (Área de la máscara), Área L<sup>32</sup>

El cuarto factor de riesgo son los pacientes inmunodeprimidos; un ejemplo son los trasplantados renales o los pacientes con HIV, en ellos la aparición de CBC aumenta 10 veces.

El quinto factor de alarma es estar expuesto a químicos como la brea industrial, la parafina y el arsénico.

Y como último factor de riesgo están los antecedentes familiares y personales. Vamos a encontrar pacientes que presentan antecedentes familiares de <cáncer de piel>, y además, también existen patologías genéticas, como Xeroderma Pigmentoso, el Síndrome Basocelular Nevoide, el Síndrome de Bazex, y el Nevus Organoide o Nevus Sebáceo de Jadassohn, que predisponen a la aparición de Carcinoma Basocelular.

	Bajo riesgo	Alto riesgo
<i>Localización/Tamaño</i>	Área L < 20 mm Área M < 10 mm Área H < 6 mm	Área L ≥ 20 mm Área M ≥ 10 mm Área H ≥ 6 mm
<i>Bordes</i>	Bien definidos	Pobrementemente definidos
<i>Primario vs. recurrente</i>	Primario	Recurrente
<i>Inmunosupresión</i>	(-)	(+)
<i>Lugar de RT previa</i>	(-)	(+)
<i>Patrón histológico</i>	Nodular, superficial	Patrón de crecimiento agresivo: morfeiforme, esclerosante, infiltrativo, micronodular
<i>Invasión perineural</i>	(-)	(+)

Figura 10: Factores de riesgo para recurrencia de CBC<sup>32</sup>

### 3.3.4 DIAGNÓSTICO

Un ojo entrenado estará en la capacidad de identificarlo o sospechar de este con solo ver criterios como vasos sanguíneos ramificados y engrosados, así como los glóbulos azules grisáceos, áreas perladas, etc., lo cual da la clasificación clínica. Y debe ser confirmado por el estudio patológico.

#### 3.3.4.1 DIAGNÓSTICO CLÍNICO

Los diferentes subtipos del CBC están dado por sus características. Así tenemos: carcinoma nodular, superficial, morfeiforme, pigmentado y fibroepitelioma de pinkus. <sup>4,6, 28</sup>

## **NODULAR**

Es la variedad más frecuente en personas de raza blanca. Se presenta como una pápula crónica, indurada, no dolorosa, perlada, nacarada con telangectasias en su superficie; el nódulo es de aspecto enrollado, y la parte central puede estar levemente deprimida, umbilicada o ulcerada, por lo que puede presentar sangrado .27 33

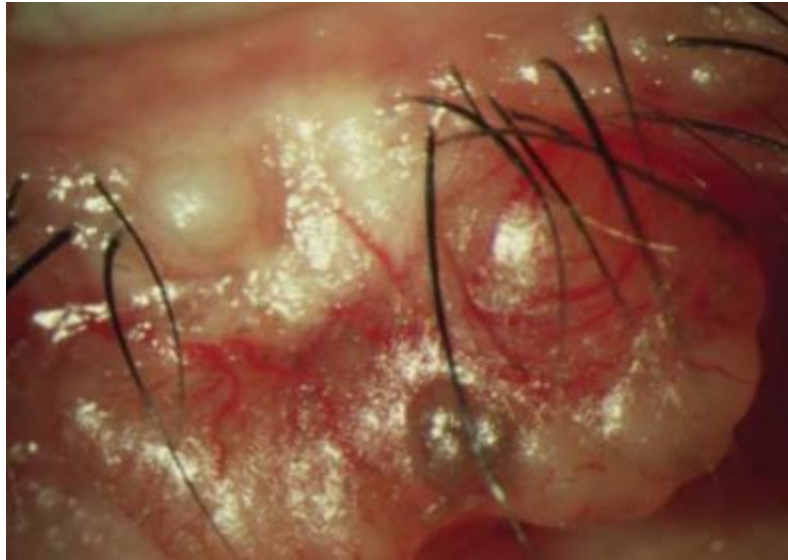

Figura 11. CBC Nodular <sup>34</sup>

**PIGMENTADO** Tiene similares características a un CBC nodular pero con melanización, a la inspección se ve como un nódulo traslucido, hiperpigmentado de color negro que puede estar ulcerado dependiendo de la evolución. <sup>11</sup>

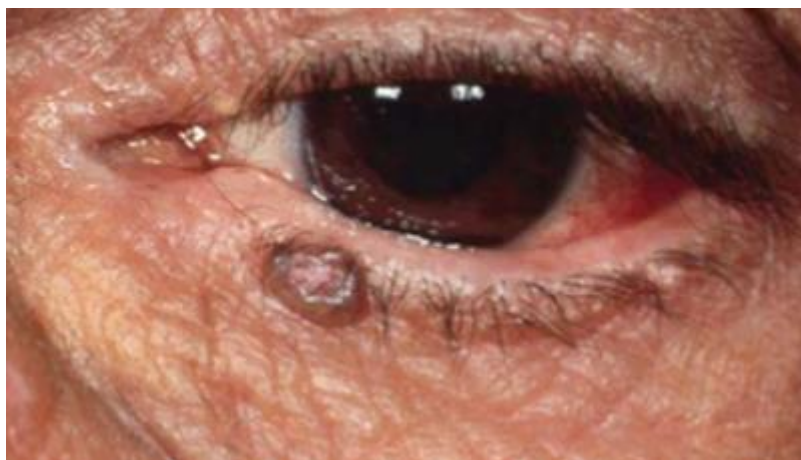

Figura12. CBC Pigmentado<sup>34</sup>



## **SUPERFICIAL**

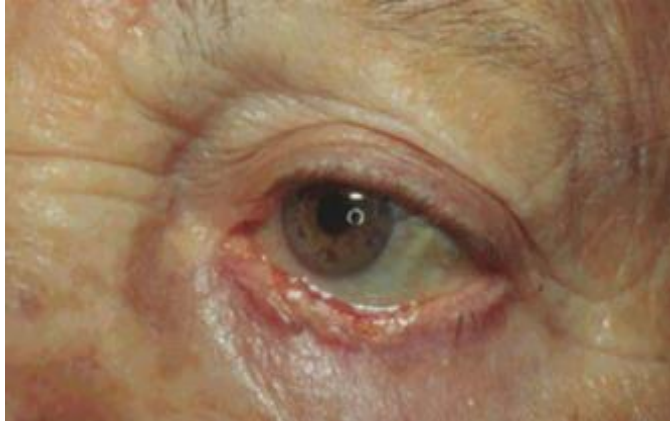


Figura 13. CBC Superficial. <sup>34</sup>

Se presenta como una placa de eritema con finas escamas en su superficie y pequeñas ulceraciones, crece de forma lenta, no muy bien delimitado y con áreas aparentemente sanas.

## **MORFEIFORME**

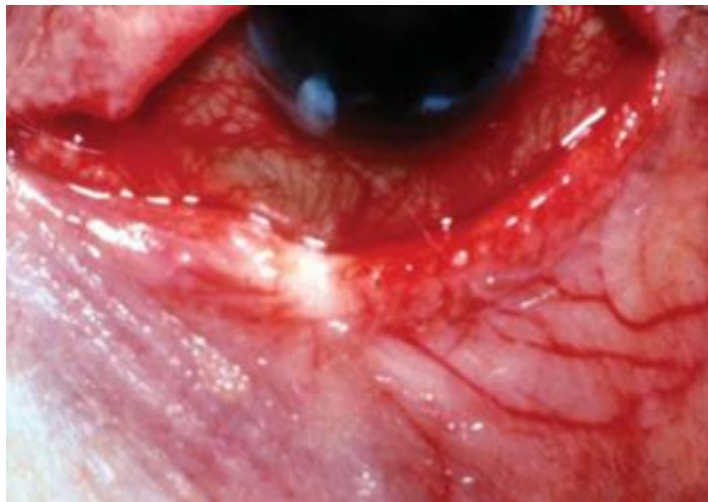


Figura 14. CBC Morfeiforme <sup>34</sup>

Se presenta como una depresión o cicatriz morfea, sin antecedentes de traumas anteriores y es de aspecto blanquecino y con telangiectasias; es una forma agresiva. <sup>35</sup>

## FIBROEPITELIOMA PINKUS

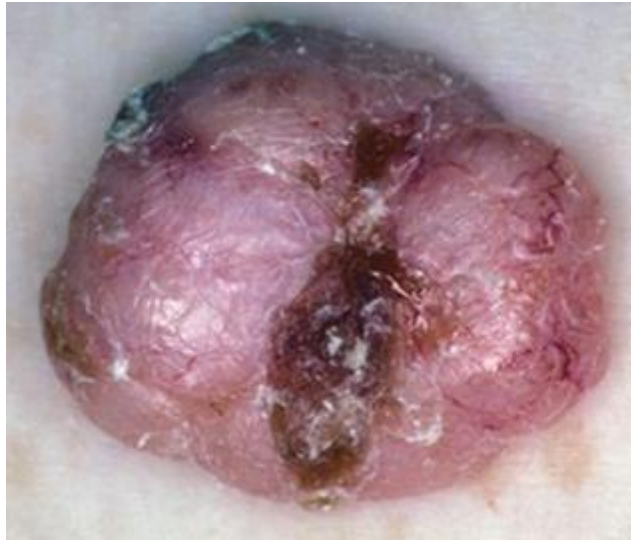

Figura 15. CBC Fibroepitelioma Pinkus <sup>34</sup>

Es una variante rara de CBC que se presenta como un nódulo liso sésil en forma de cúpula rosada que se asemeja a un fibroma.

Las formas más complicadas de tratar son los siguientes:

1. Los que son variedad Morfeiforme
2. Ciertos CBCs que se adhieren al hueso
3. Los que presentan localización cantal medial
4. Aquellos que presentan invasión orbital
5. Aquellos CBCs Recurrentes (Luego de Radioterapia) <sup>32</sup>

### 3.3.4.2 DIAGNÓSTICO PATOLÓGICO

El diagnóstico definitivo siempre lo dará la histopatología, la biopsia debe incluir el tejido celular subcutáneo y la dermis, así, se identificará el tipo histológico. Lo cual da una clasificación patológica. <sup>3, 8, 36</sup>

## **NODULAR**

El estudio histopatológico se caracteriza por islotes de células grandes basófilas, que se extienden desde la epidermis a dermis reticular y más allá. Cuando se ulcera es porque los lóbulos tumorales se necrosan.

## **MICRONODULAR**

Se caracteriza por islotes de células tumorales menores de 15mm y es más uniforme.

## **PIGMENTADO**

Tiene todas las características del CBC nodular pero con presencia de melanina, el 75% contiene melanocitos.

## **SUPERFICIAL**

Su característica es la atrofia de la dermis con brotes de células tumorales en la misma hasta la capa basal.

## **MORFEIFORME**

Se observa como bandas tumorales estrechamente empaquetadas dentro de la dermis.

## **FIBROEPITELIOMA PINKUS**

Se caracteriza por grandes bandas de células tumorales basales largas, delgadas, anastomosadas, que se originan en la epidermis y al extenderse al estroma laxo lo hace única entre los CBC.

### **3.3.4.3 SISTEMA DE CLASIFICACIÓN POR ETAPAS TNM DEL AMERICAN JOINT COMMITTEE ON CANCER (AJCC)**

La AJCC creó una clasificación para ayudar a los miembros de su equipo de atención a determinar el pronóstico, es decir, la expectativa de supervivencia del paciente y así clasificar los cánceres de piel de células

basales y los cánceres de piel de células escamosas por etapas; es el sistema TNM, cuyas siglas significan: La letra T viene de tumor y evalúa su localización, tamaño y cuanto se ha extendido en la piel. La N refiere que hay dispersión a los ganglios linfáticos cercanos al cáncer. La M representa metástasis es decir la propagación a órganos distantes. <sup>4, 29</sup>

<b>Tumor primario</b>	
<b>TX</b>	Tumor primario no puede ser evaluado
<b>T0</b>	No hay evidencia de tumor primario
<b>Tis</b>	Carcinoma in situ
<b>T1</b>	Tumor de 2 cm o menos en su diámetro mayor
<b>T2</b>	Tumor mayor de 2 cm y menor de 5 cm en su diámetro mayor
<b>T3</b>	Tumor mayor de 5 cm su diámetro mayor
<b>T4</b>	Tumor que invade estructuras profundas extradérmicas (cartilago, músculo esquelético o hueso)
<b>Ganglios regionales</b>	
<b>NX</b>	Ganglios regionales no pueden ser evaluados
<b>N0</b>	No hay ganglios regionales metastáticos
<b>N1</b>	Ganglios regionales metastáticos
<b>Metástasis a distancia</b>	
<b>MX</b>	Metástasis a distancia no puede ser evaluada
<b>M0</b>	No hay metástasis a distancia
<b>M1</b>	Metástasis a distancia demostrada

Figura 16. Sistema de Clasificación TNM para CBC y CEC <sup>37</sup>

Estadio 0	Tis	N0	M0
Estadio I	T1	N0	M0
Estadio II	T2	N0	M0
Estadio III	T3	N0	M0
	Cualquier T	N1	M0
Estadio IV	T4	N0	M0
	Cualquier T	Cualquier N	M1

Figura 17. Clasificación por estadíos de CBC y CEC <sup>37</sup>

### **3.3.4.4 CLASIFICACIÓN PRONÓSTICA Y T.N.M.**

La National Comprehensive Cancer Network (NCCN). Refiere que la clasificación T.N.M para “cáncer de piel no melanoma” no está adaptada para el CBC, debido a que causa metástasis en raras ocasiones, así que producen una tabla con la cual se divide los CBC en tumores de bajo y alto riesgo. <sup>4, 11, 29, 33</sup>

#### **Tumores de bajo riesgo**

En esta categoría se incluyen los CBC primarios nodulares, superficiales micronodulares circunscritos y clínicamente bien colindados.

Por debajo de 6 mm en área de alto riesgo,

Por debajo de 10 mm en área de mediano riesgo

Menores de 20 mm en área de bajo riesgo

#### **Tumores de alto riesgo**

En esta categoría se incluyen los CBCs que tienen uno o más componentes de riesgo, y hay elementos de riesgo de mayor importancia que otros, por eso se divide en alto y muy alto riesgo.

#### **Subgrupo A (Riesgo alto):**

CBC nodulares y Micronodulares circunscritos a la histopatología o superficiales igual o superior a los 10 mm, en el área de mediano riesgo, y superior o igual a los 20 mm en área de bajo riesgo

#### **Subgrupo B (Riesgo muy alto):**

CBC recidivantes, difusos, morfeiformes, infiltrativos con otros factores de riesgo histológicos como infiltración profunda hacia la grasa, músculo, cartílago, hueso, órbitas, e invasión perineural.

### **3.3.5 TRATAMIENTO**

Para el carcinoma lo que se procura es eliminar el tumor por completo, y sin riesgos de recidivas futuras.

En el tratamiento la terapéutica de carcinoma basocelular que se dispone es muy variada; se describen procedimientos como Radiación y Crioterapia. Sin embargo el tratamiento quirúrgico sigue siendo el de mayor eficacia. <sup>27</sup>

#### **3.3.5.1 RADIACIÓN**

Para el tratamiento de Neoplasias epiteliales, antes se la utilizaba, con la que se obtenía un 90% de curaciones en los CBCs perioculares; pero últimamente se ha logrado descubrir que los carcinomas de células basales pueden repetirse y más agresivamente luego de la misma en comparación a los extirpados quirúrgicamente. Índices de recurrencias entre 17 y 20% han sido detectados. En el caso de lesiones del canto medial está contraindicada, en las lesiones que superen el centímetro y las recurrencias <sup>27, 28</sup>

En general los CBCs recurrentes posterior a radioterapia se diagnostican más tardíamente por la extensa destrucción y radiodermatitis lo cual enmascara las recurrencias subyacentes del tumor provocando que este se transmita a estructuras más profundas antes de que sus signos puedan ser detectados; por esta razón la mayoría de cirujanos rechazan su uso como inicial opción para tratar de cánceres de piel periorcular.

### 3.3.5.2 CRIOTERAPIA

Mayormente utilizados en CBCs localizados, principalmente en cercanía al punto y canalículos lagrimales; se utiliza como agente el Nitrógeno líquido y se congela el tumor a -30grados Centígrados con la debida protección del globo ocular. Se ocasiona una respuesta de los tejidos profundos, exudación y un extenso tiempo de curación. Se presenta un índice de recurrencia del 10%; y entre las complicaciones de este procedimiento tenemos: Ectropión, Cicatrices hipertróficas, simbléfaron, muescas palpebrales, hiperplasia pseudoepiteliomatosa. <sup>28 29</sup>

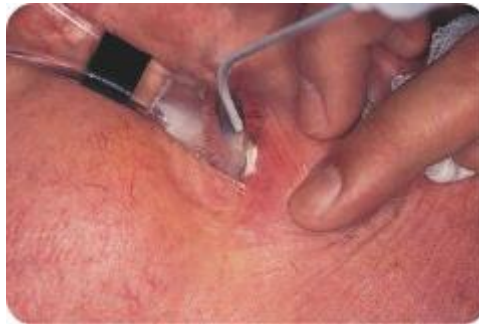

Figura 18. Crioterapia a nivel de párpado <sup>13</sup>

### 3.3.5.3 EXCISIÓN QUIRÚRGICA CONVENCIONAL

La remoción quirúrgica de lesiones en párpados en SOLCA se realiza en un quirófano, todas las piezas son enviadas a congelación, la cual tarda 20 minutos en darnos el resultado de positividad o negatividad. Los márgenes de seguridad implantados en SOLCA para los mismos son de 4mm y la profundidad debe llegar al “tejido celular subcutáneo”(bajo la piel); y si se observa infiltración de bordes o de capas profundas, se realiza una resección más ampliada de los mismos. <sup>10, 28</sup>

Los porcentajes de curación en el CBC primario son de 92 al 95 % a los cinco años y en los tumores recidivantes de aproximadamente el 80%. La exenteración se realiza en los pacientes que tienen invasión orbitaria.

Con el uso de la cirugía micrográfica de Mohs los resultados oncológicos y estéticos serán más efectivos en relación con los obtenidos por la cirugía convencional; y ambos procedimientos son mejores comparados con los métodos donde no hay control histológico.

#### **3.3.5.4 CIRUGÍA MICROGRÁFICA DE MOHS**

Esta cirugía concede un mejor análisis histológico de los márgenes tumorales, examinando por completo la superficie de corte por congelación, y permite resear en forma tridimensional los sitios comprometidos logrando así eliminar la totalidad del tumor y ampliando solo las zonas que aun presentan CBC. <sup>38</sup>

Actualmente se cataloga a la <Cirugía Micrográfica de Mohs> como el Gold standard del tratamiento quirúrgico del CBC periorbitales, pero no todos los centros hospitalarios disponen de este tratamiento. Se debe disponer el resultado histopatológico definitivo para proceder a hacer la reconstrucción. <sup>39</sup>

Este procedimiento está indicado en los siguientes tipos de tumores malignos cutáneos periorbitales:

1. Tumores canales mediales que son difíciles de definir
2. Tumores recurrentes de piel
3. Cuando no hay márgenes clínicamente demarcados
4. Pacientes Jóvenes
5. Grandes tumores primarios de piel
6. CBCs de variedad Morfeiforme <sup>27, 28</sup>

Rowe, Carroll y Day comunican una tasa de 1% de recidivas en los carcinomas basocelulares primarios que aplicaron la cirugía micrográfica de Mohs. No es común encontrar esta técnica en los Centros Hospitalarios, tampoco en todos los países, sin embargo, en el Hospital de SOLCA lleva más de 1 año siendo empleada, con más de 100 casos exitosos sin recidiva. <sup>40</sup>



## 3.4 RECONSTRUCCIÓN PALPEBRAL

### 3.4.1 HISTORIA

La cirugía oculoplástica se beneficia con 2.000 años de desarrollo y refinamiento de instrumentos de técnicas quirúrgicas.

La primera reconstrucción palpebral fue descrita por Ali Ibn Isa (940-1010), un oftalmólogo de Bagdad quien realizó escisión del exceso de piel de los párpados superiores para corregir una ptosis palpebral ya hace un siglo. En el año de 1818 Von Graefe, rehízo el párpado por medio de un colgajo de mejilla.

Durante el siglo XIX se usaron colgajos desde el brazo, pero por la posición era incómodo y se notaba la diferencia de textura y tonalidad de piel.

En 1860 Teale, implementó la corrección de “simbléfaron” haciendo uso de un “colgajo conjuntival” y, para el año de 1817 Lawson, consiguió exitosamente aplicar injerto de piel en un párpado; en 1884 Bock aplicó injerto de mucosa para los defectos conjuntivales. Un gran avance se realizó con Landolt en 1881 quien utilizó colgajos tarso-conjuntivales de párpado inferior. <sup>41</sup>

Otro gran avance realizado para la reconstrucción de la lamela anterior, fue cuando el Prf. Léon Tripier en 1889 describe un colgajo, músculo-cutáneo, bi-pediculado. Mustardé en cambio utilizó un “colgajo compuesto condromucoso”, adquirido en el septum nasal y posteriormente protegido por un “colgajo rotatorio de mejilla”. Más tarde Kazanjian, en 1949, detalla la utilización de <colgajos> en isla, mediante un pedículo subcutáneo. <sup>2</sup>

Posteriormente muchos autores han contribuido con sus aportes perfeccionando la mayoría de técnicas de reconstrucción de los párpados en forma de unidades cosméticas, que en estos tiempos son de conocimiento general.<sup>24</sup>

### **3.4.2 CRITERIOS DE RECONSTRUCCIÓN**

La cirugía oculoplástica, tanto de la vía lagrimal como de la órbita, es una sub especialidad que ha ido creciendo en popularidad los últimos años; el conocimiento de la fisiología órbita-facial, la anatomía y la presencia de una población cada vez más demandante de las correcciones funcionales y estéticas, hacen que continuamente se estén utilizando nuevas técnicas y desarrollando nuevos materiales e instrumentos.<sup>10, 42</sup>

Resguardar la correcta función de los párpados para proteger al globo ocular, es el objetivo principal de la reconstrucción palpebral posterior a la exéresis quirúrgica, y esta prima, en relación al resultado estético que se encuentra en segundo lugar, ya que si no se cumple el primer objetivo traerá inconvenientes para la comodidad y rendimiento visual del individuo.<sup>39 43</sup>

### **3.4.3 UNIDADES ESTÉTICAS**

Indistintamente del origen de las deformidades faciales, la técnica quirúrgica que se use para la reparación del mismo tiene importancia en la apariencia del paciente y su interacción social, lo cual ha llevado al desarrollo de unidades estéticas faciales.

Gonzales Ulloa en 1956 describió por primera vez las unidades estéticas de la cara, basándose en sus características similares de: color pigmentación, textura, grosor, elasticidad, movilidad, tamaño de los poros, presencia de vello y respuesta al estímulo ruborizante. Llegando así a 14

unidades estéticas: Frente, mejillas, nariz, párpados superiores e inferiores, orejas, labio superior e inferior región mentoniana y cuello. Algunas de estas unidades estéticas se han dividido en áreas más pequeñas llamadas subunidades estéticas, que están separadas por límites discretos y basadas en las regiones convexas y cóncavas del área.<sup>10</sup>

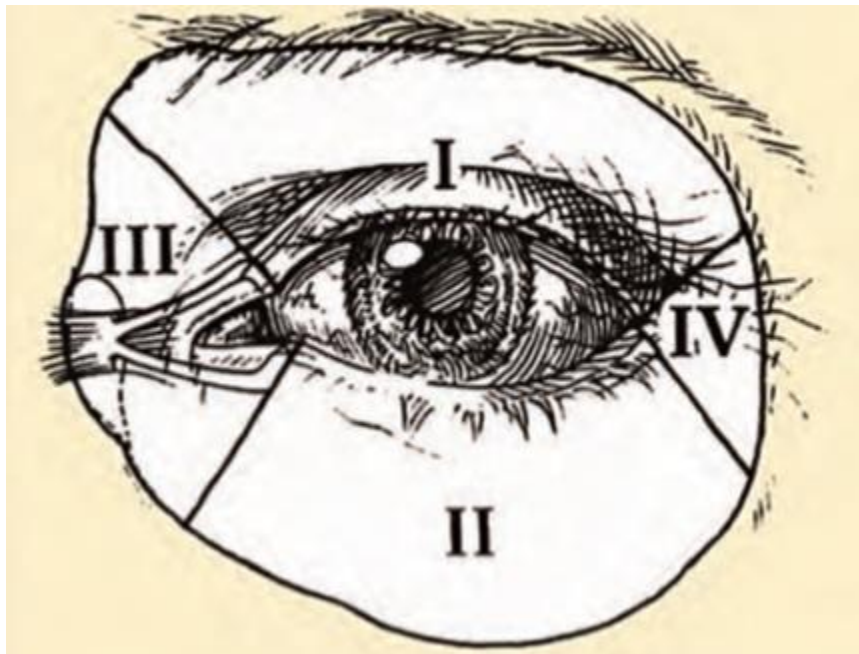


Figura 19. Subunidades Estéticas de los Párpados <sup>12</sup>

La sub unidad estética del párpado superior limita hacia arriba con las cejas y hacia los lados con las subunidades cantales y hacia abajo con la hendidura palpebral.

La unidad estética del párpado inferior limita hacia arriba con la hendidura palpebral, hacia los lados con las subunidades cantales y hacia abajo con las subunidad infra orbitaria de la mejilla.

Las áreas cantales externos e internos tienen un límite imaginario que limita con la terminación de las “subunidades palpebrales”. <sup>2</sup>

Es de mucha importancia, el detectar las necesidades de todas estas sub unidades, esto permite mejores resultados en las incisiones quirúrgicas y planes reconstructivos.

Hay que tomar en cuenta antes de iniciar la cirugía los siguientes puntos:

1. Planear el procedimiento reconstructivo en conjunto con el cirujano oncólogo
2. Debe ser primordial la remoción de la lesión total con ausencia de recidiva sobre la cobertura
3. No poner la cirugía estética sobre la reconstructiva
4. Reconstruir por unidades estéticas
5. Elegir tejido con características similares en lo posible, al del sitio del defecto
6. Lograr el mejor resultado con el procedimiento inicial y procedimientos menores subsecuentes sin abusar de las áreas donadoras de tejido.
7. Utilizar la escalera de cobertura de defectos: cierre directo, injerto de piel y colgajos <sup>27</sup>

#### **3.4.4 CONSIDERACIONES PREOPERATORIAS Y POSTOPERATORIAS**

La protección de la córnea es fundamental durante la cirugía de los párpados, y después de la misma. Hay que prevenir la desecación mediante la aplicación de suero salino en el fondo de saco durante la cirugía de forma periódica y también al final de la intervención, conviene irrigar abundantemente los fondos de saco conjuntivales para eliminar todas las partículas existentes. El uso de lentes de contacto colocados sobre las córneas evitará traumas durante la cirugía. Durante el post operatorio será necesario un apósito oclusivo para evitar el desarrollo de úlceras corneales o el uso de tarsorrafia momentánea. <sup>3, 42</sup>

Al llevar a cabo la reparación de un párpado, debe prestarse atención, a la orientación de los pliegues cutáneos. No se presenta epífora cuando la lesión afecta al “canalículo lagrimal superior”, al presentarse un canalículo inferior seccionado, deberá intentarse el cierre primario de la herida, se introduce un tubo de Crawford tutorizando el punto lagrimal hacia adentro del saco lagrimal; el “tutor” se extrae 2 semanas después. <sup>1</sup>

### **3.4.5 TÉCNICAS GENERALES DE RECONSTRUCCIÓN PALPEBRAL**

Para reconstruir un párpado se requiere como mínimo una capa interna de mucosa, una capa externa de piel y la reconstrucción de un borde palpebral estable, que prevenga la tendencia a la inversión o la “eversión”.

Se debe considerar que la ausencia de parte del párpado inferior, o inclusive de su totalidad, puede tolerarse bien sin peligro para la visión, siempre que el párpado superior esté intacto y funcional, aunque con incomodidad debido a la exposición de la “superficie conjuntival” y la “epífora” constante. Con el párpado superior ocurre al revés, la pérdida parcial del párpado, específicamente en el centro, puede producir la exposición de la córnea durante el sueño, lo cual podría terminar con ulceración de la misma. <sup>44</sup>

### **3.4.6 RECONSTRUCCIÓN DE DEFECTOS DE ESPESOR PARCIAL**

Cuando el defecto no afecta a todo el espesor del párpado, podemos utilizar: Sutura directa o injerto de piel total que puede ser tomado de piel retroauricular, preauricular o de la región supraclavicular. También es útil el uso de colgajos locales que permitan reconstruir la <lamela anterior> para lograr evitar retracción cicatricial, como por ejemplo los colgajos O-Z, los colgajos cutáneos por transposición, los colgajos de avance V-Y. Otro colgajo útil para reconstruir lamela anterior es el colgajo unilateral o bilateral de Tripier, que diseña un colgajo de párpado superior o inferior,

incluyendo piel y músculo orbicular. En caso de ser necesario se divide y reajusta transcurridos de 10 a 14 días. <sup>45 45</sup>

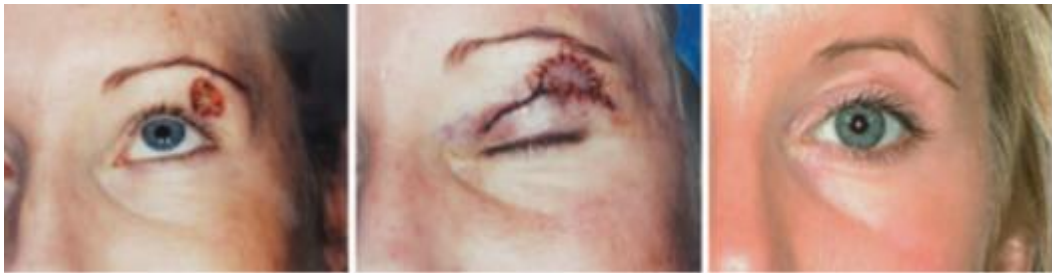

Figura 20. Colgajo de avance V-Y para fallas de espesor parcial <sup>47</sup>

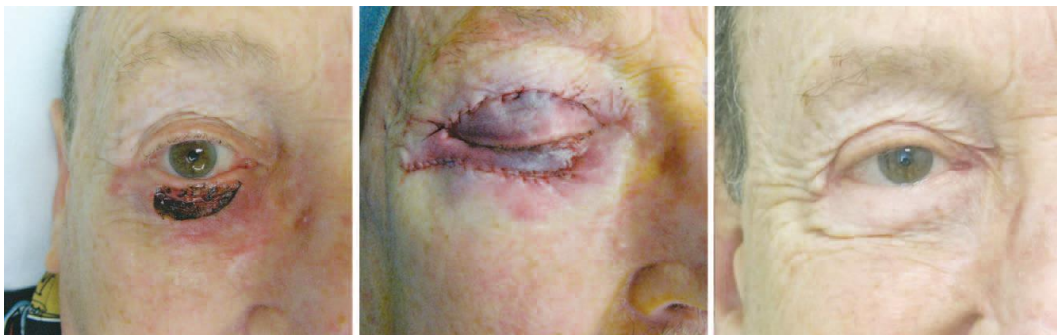

Figura 21. "Colgajo Unilateral de Tripier" para defectos de espesor parcial <sup>47</sup>

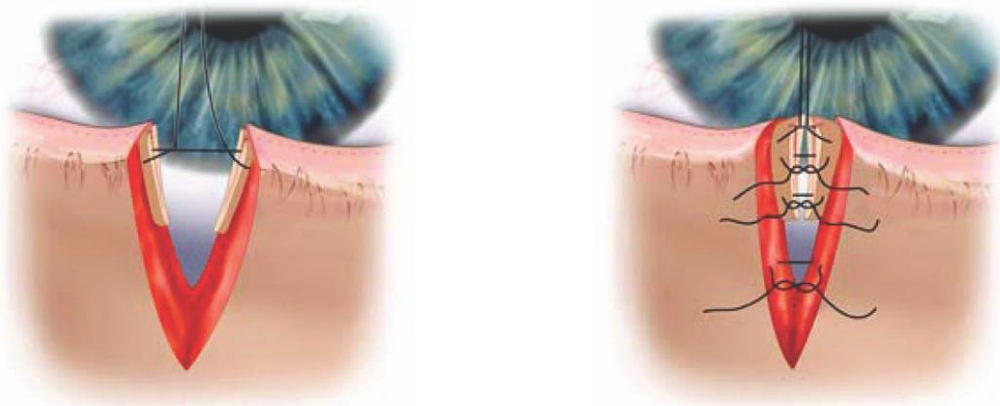
### **3.4.7 RECONSTRUCCIÓN DE DEFECTOS DE ESPESOR TOTAL EN PÁRPADO INFERIOR**

Los objetivos de una buena reconstrucción total del párpado inferior son: proporcionar altura, sostén, un fornix conjuntival profundo, y una buena posición del canto. Los colgajos siguientes son ideales para este tipo de reconstrucción <sup>42</sup>

Con pérdida del 25% del párpado se puede realizar un cierre directo; en el caso de ser mayor a esto se podría usar un cierre directo más cantolisis externa, con este método se pueden ganar entre 5 y 10 mm en el eje horizontal. <sup>48, 49</sup>

En defectos entre el 25 y 50% se realiza cantolisis externa más colgajo semicircular rotatorio de Tenzel, que se realiza marcando una línea

semicircular hacia fuera con “convexidad inferior” para el “párpado superior” o por el contrario, con convexidad superior para el párpado inferior, la cual se extiende hasta la proyección vertical de la cola de la ceja. La incisión de cantolisis, que se orienta horizontalmente, se prolonga en forma semicircular tallando un colgajo semicircular externo; la grasa orbitaria debe visualizarse claramente al momento de levantar el colgajo; cuando el colgajo gira y se genera el cierre del margen, se aproxima; es útil fijar el colgajo miocutáneo al periostio del reborde orbitario para evitar ectropión posterior. <sup>48, 50 51</sup>



Figuras 22. Cierre Directo de defectos de espesor total <sup>13</sup>

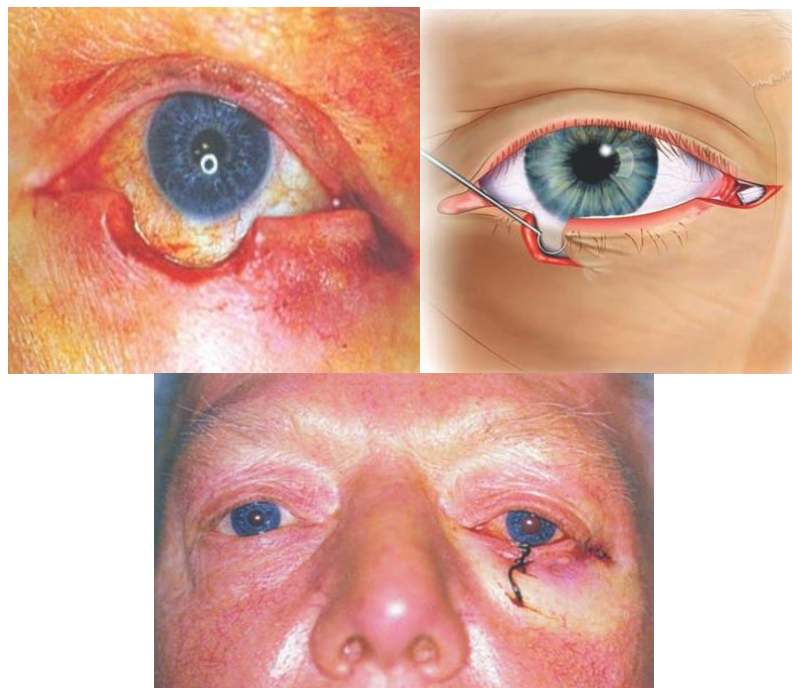

Figura 23 Cierre Directo + Cantolisis externa <sup>13</sup>

Otro colgajo ampliamente utilizado para defectos de 25 a 50 % es el colgajo nasogeniano de pedículo superior con el cual se puede lograr una reconstrucción del párpado inferior al mismo tiempo que el canto medial.

Para pérdidas de más del 50 % tenemos: El colgajo de rotación de mejilla Mustardé e injerto es una técnica ideal. Se inicia obteniendo el injerto condromucoso, adelgazando el cartílago o modelando, dejando una isla de mucosa que lo cubra suturándolo a la zona receptora. Luego diseñamos el colgajo de rotación de mejilla, iniciando con un corte que avanza lateralmente y sigue hacia arriba y corre verticalmente delante del pabellón auricular, llegando de ser necesario hasta el cuello; es indispensable anclar el colgajo al periostio y a los tejidos blandos por encima del cigoma para evitar así el ectropión.<sup>15 50</sup>

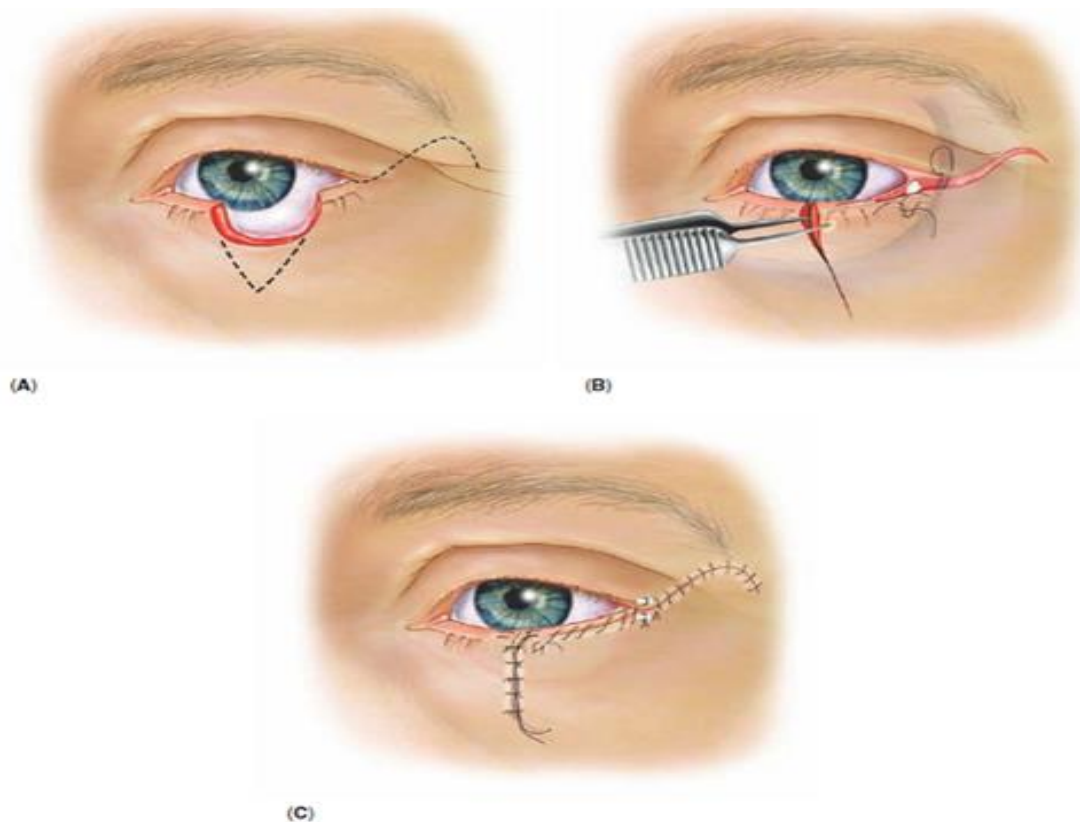


Figura 24. Cantotomía externa + Colgajo semicircular rotatorio de Tenzel<sup>13</sup>



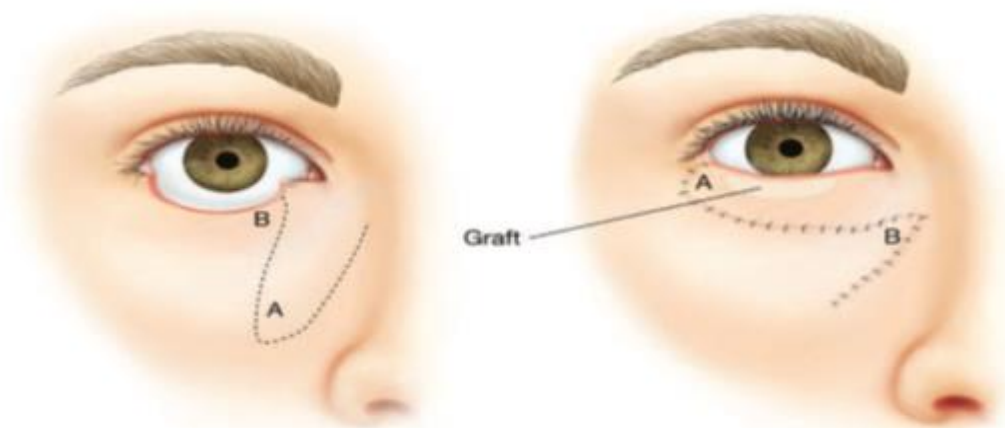
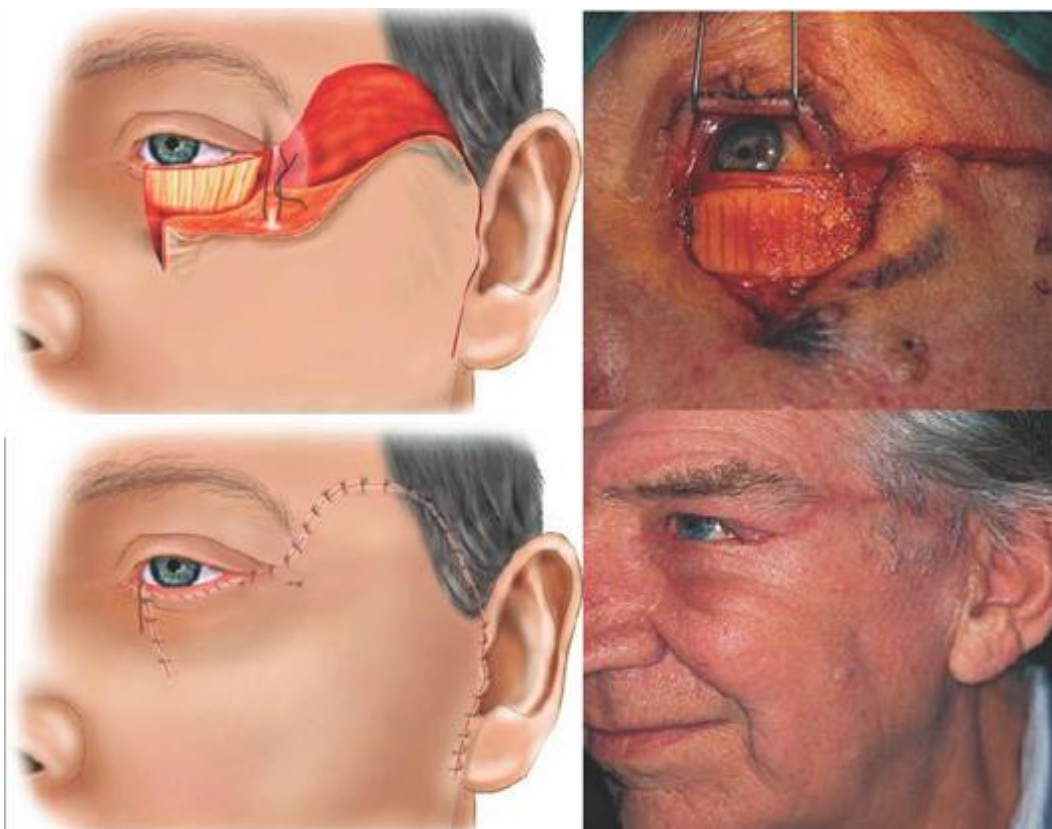


Figura. 25 Colgajo Nasogeniano para reconstrucción de párpado inferior <sup>47</sup>



Figuras 26 Colgajo Mustardé + Injerto condromucoso <sup>13</sup>

El colgajo frontal de Fricke debe realizarse si el colgajo de Mustardé no puede hacerse, ya que la piel frontal difiere en grosor, color y textura de los párpados; es relativamente atraumático y puede realizarse bajo anestesia local de ser necesario, pues es un procedimiento rápido; en

este también se usa un injerto condromucoso y se diseña un colgajo fasciocutáneo supraciliar, que se basa en la arteria frontal, rama de la temporal superficial; se realiza transposición del colgajo y se sutura en su nueva posición y el área donante se cubre con injerto de piel parcial. En SOLCA es muy usado para la cobertura luego de la exenteración orbitaria.<sup>10</sup>

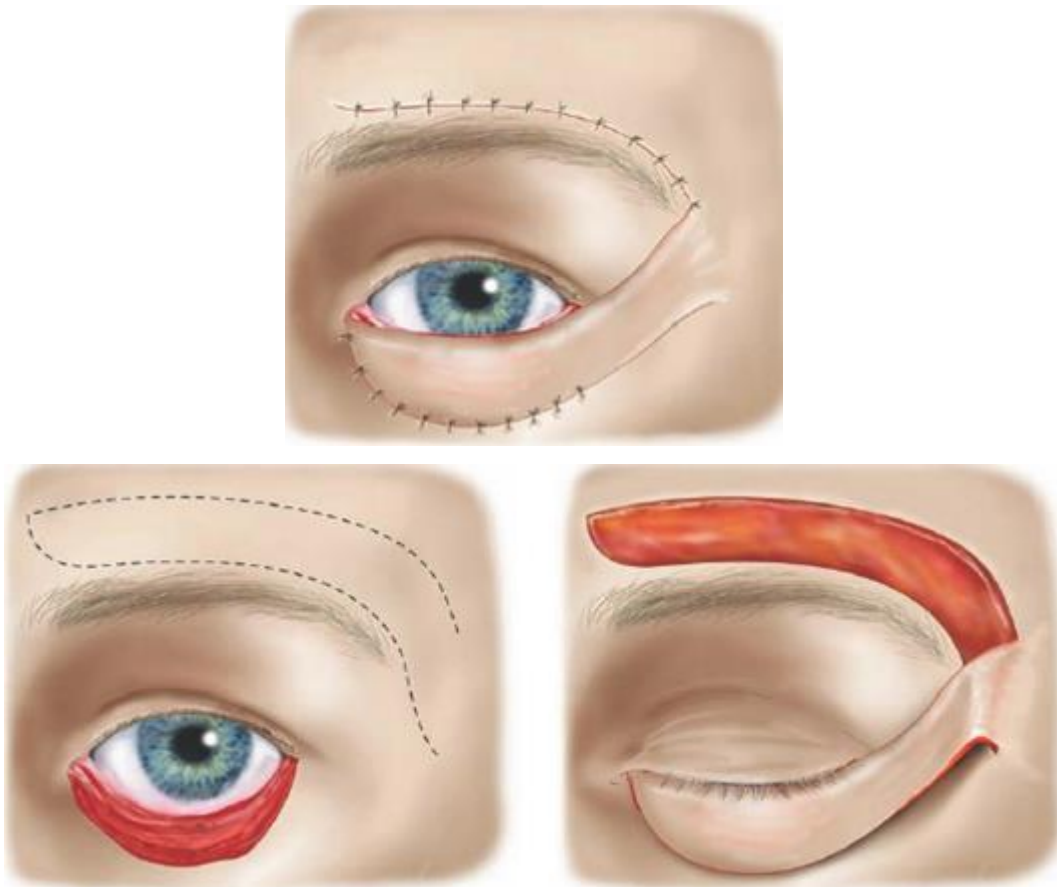


Figura 27. Colgajo Fricke.<sup>13</sup>

Siempre que se pierde la totalidad del párpado inferior se pierde el punto lagrimal, no debe realizarse intento alguno de restablecer un sistema de drenaje durante la primera cirugía reconstructiva, ya que esta medida complica el procedimiento. Se realiza una valoración posterior y si el punto lagrimal superior no es suficiente para resolver la epifora, la reconstrucción del sistema de drenaje lagrimal se llevará a cabo 6-7 meses después.<sup>17</sup>

En lo que se refiere al colgajo tarso conjuntival de Hughes, se trata de un colgajo de avance de la porción superior de la lámina posterior del párpado superior, compuesto por tarso y conjuntiva y este debe ser aproximadamente un 25% más estrecho que el defecto. En el primer tiempo se traza una incisión horizontal paralela al reborde palpebral y que debe ser al menos 4 o 5 mm por encima de la superficie interna del mismo; se disecciona el colgajo lo más alto posible por la cara posterior del músculo elevador, una vez que el colgajo ha sido diseccionado, se avanza el tarso hacia el defecto del párpado inferior; el borde del tarso avanzado se sutura al remanente del párpado inferior o en su defecto al periostio del reborde orbitario quedando una zona cruenta rectangular que se cubre con un injerto de piel total o con un colgajo de avance de mejilla. <sup>52, 53</sup>

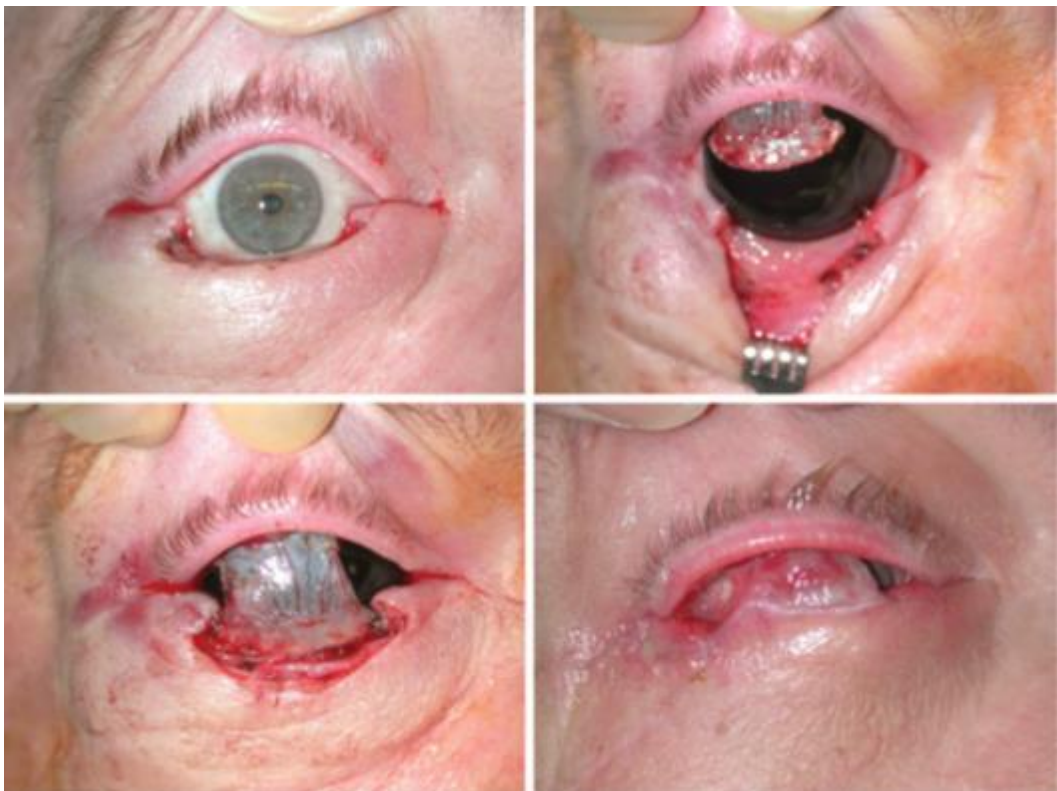

Figura 28. Colgajo Tarsconjuntival de Hughes. <sup>54</sup>

En un segundo tiempo unas 3 semanas después se secciona el pedículo; el colgajo conjuntival se evierte sobre el margen palpebral inferior y se sutura a la piel. <sup>48, 54</sup>

### 3.4.8 RECONSTRUCCIÓN DE DEFECTOS DE ESPESOR TOTAL DEL PÁRPADO SUPERIOR

Si la pérdida del párpado es de un 30% el cierre directo es factible.<sup>55</sup>

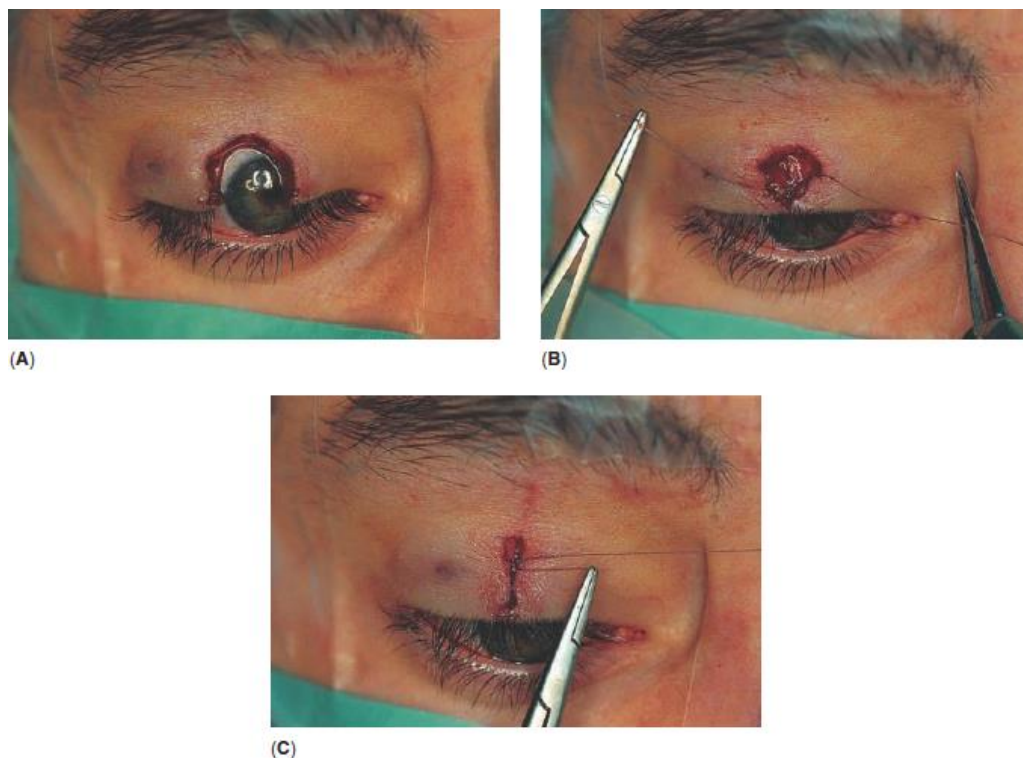


Figura. 29 Cierre directo de párpado superior<sup>13</sup>

Pero si la lesión es mayor a 30% y menor a 60% contamos con los siguientes colgajos:<sup>60</sup>

Colgajo de traspaso del párpado inferior o switch flap; en esta técnica se utiliza un cuarto del párpado inferior para reconstruir el superior; basándose en la arteria marginal, que se encuentra 3 o 4 mm por debajo del borde palpebral, y por tanto el pedículo debe tener por lo menos 5 a 6 mm de dimensión; se realiza una rotación del colgajo, la zona donante se cierra directamente y en caso de no cerrar se puede realizar una desinserción del canto inferior externo o un colgajo de rotación de mejilla. Luego de 14 días se divide el pedículo. Este colgajo es excelente por

poseer las mismas características pero hay riesgo de necrosis por excesiva angulación del pedículo. <sup>56 57 58</sup>

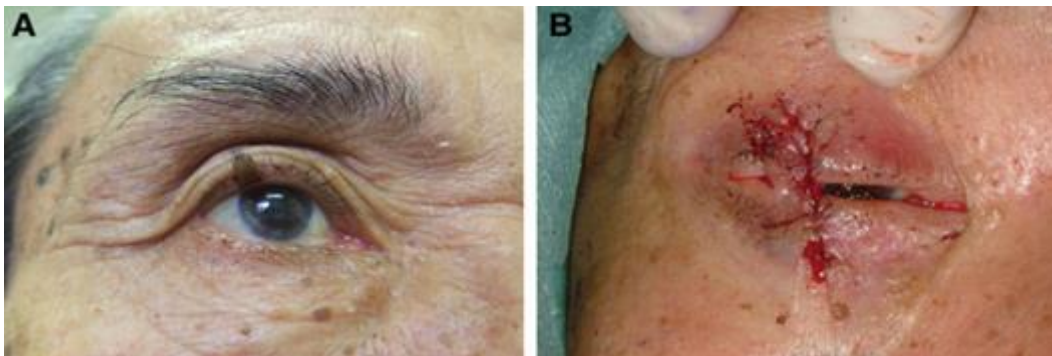


Figura. 30 Colgajo de traspaso de párpado inferior o Switch Flap <sup>58</sup>

Para defectos de más de 60% se puede utilizar la Técnica de Cutler – Beard, consiste en un primer tiempo en el cual se emplea un colgajo de avance del párpado inferior el cual se lleva al párpado superior, se inicia cerrando con la conjuntiva del párpado inferior con el superior, se coloca un injerto de cartílago modelado en forma de tarso y se coloca sobre este el colgajo de músculo y piel que avanza por debajo del puente palpebral inferior; el borde inferior del colgajo en puente del párpado inferior no se sutura, dejando que cierre por segunda intención. <sup>59</sup>

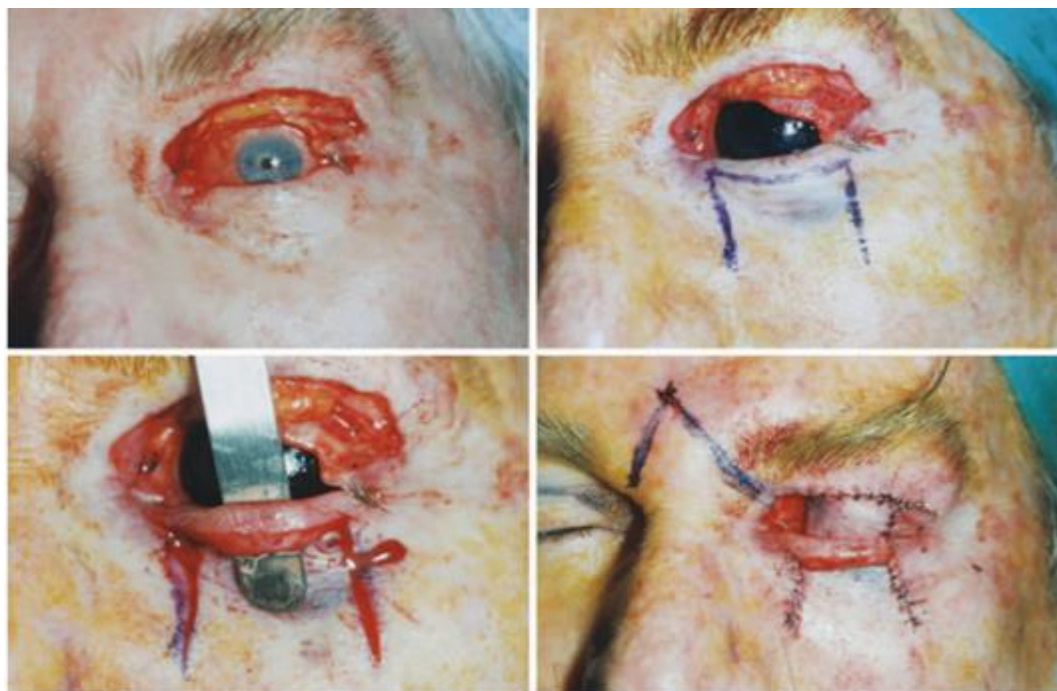

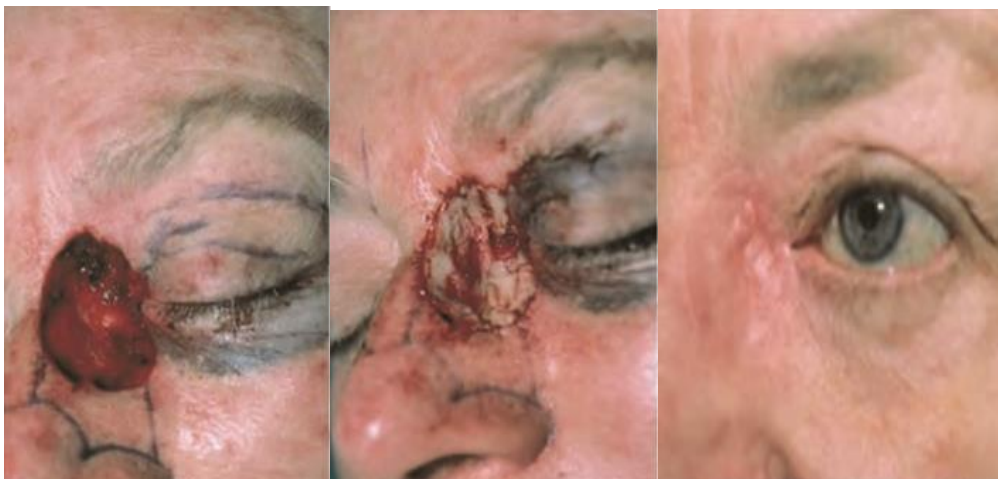Figura. 31. Técnica de Cutler-Beard <sup>47</sup>

Luego de 21 días, en un segundo tiempo se traza una línea 2 mm por debajo del nuevo margen palpebral y se libera el colgajo, dejando 2 mm de conjuntiva para ser rotada con el objeto de obtener una mucosa a nivel del margen palpebral <sup>59,61 62</sup>

### **3.4.8 RECONSTRUCCIÓN DEL CANTO INTERNO**

Los tumores que comprometen el canto interno la mayoría son de reconocimiento tardío y resistente a cualquier tipo de tratamiento que no sea la resección quirúrgica radical. Por ser de un comportamiento insidioso la extirpación incompleta puede resultar en una diseminación posterior del tumor a senos etmoidales, seguir al área cribiforme y al área intracraneal; lo recomendable es escindir el periostio si se sospecha de invasión subdérmica. Si se comprueba invasión perióstica, debe researse el hueso nasal subyacente. <sup>63</sup>

Entre las técnicas para reconstrucción de esta área contamos con cierre directo en lesiones de 2 cm o injerto de piel.



**Figura 32. Injerto de Piel para cobertura de canto interno <sup>12</sup>**

Entre los colgajos más utilizados están: <sup>41</sup>

Colgajo glabelar y el Colgajo frontal que son tomados de la línea media y con base en un lado de la nariz; el área donante se cierra en forma directa.

Cuando las estructuras canaliculares se extirpan junto al tumor, se deben reconstruir con microtubos de silicona, <sup>7, 41, 63</sup>

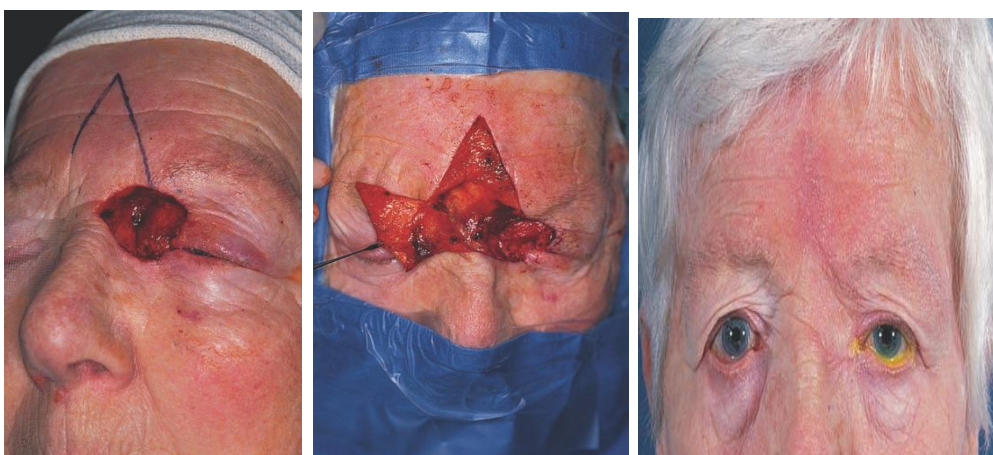


Figura 33. Colgajo Glabelar para cobertura de canto medial<sup>13</sup>

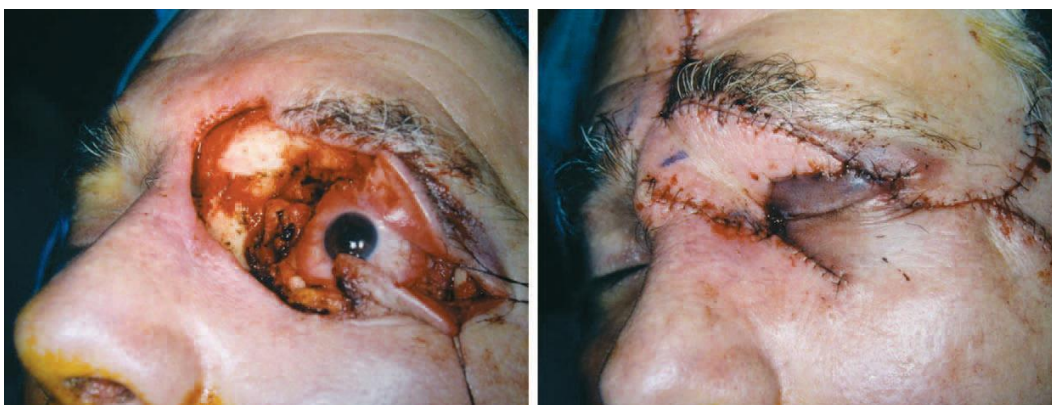
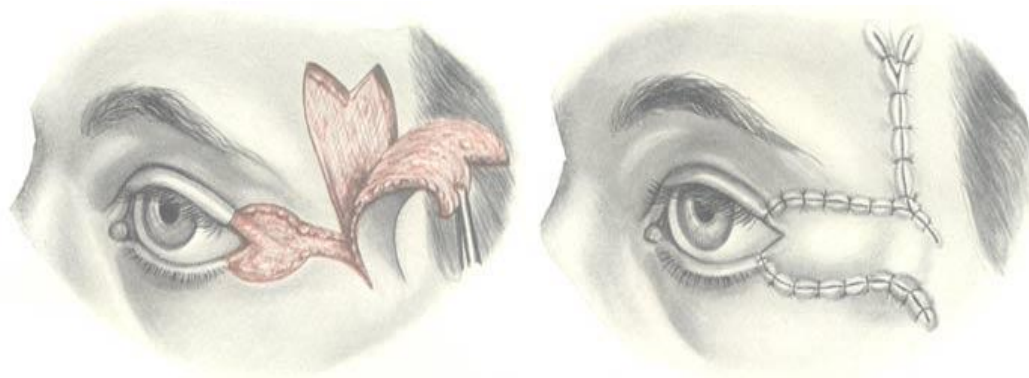


Figura 34. Colgajo Medio frontal para reconstrucción de canto medial <sup>47</sup>

### 3.4.9 RECONSTRUCCIÓN DEL CANTO EXTERNO

Los defectos pequeños del canto externo se pueden tratar mediante aproximación directa sí son menores de 2 cm o se usa injerto de piel en defectos más grandes.

Entre los colgajos a usar están los de rotación de mejilla estándar o un colgajo romboide. Si el defecto es de dimensiones significativas y compromete canto externo y párpado superior e inferior, se hacen necesarias técnicas de reconstrucción más complejas como colgajo de Fricke.<sup>64</sup>



**Figura 35. Colgajo Fricke para reconstrucción de canto externo**<sup>47</sup>

### 3.4.10 COMPLICACIONES DE LA CIRUGÍA RECONSTRUCTIVA DEL PÁRPADO

En la cirugía de reconstrucción palpebral se debe de tener muchas consideraciones pre y postoperatorias y también prestar atención a los detalles porque incluso una cirugía bien planificada podría presentar complicaciones.

#### HEMATOMAS

Se trata de una complicación potencial como en cualquier otra cirugía por lo que se debe de evitar los medicamentos antes y durante la misma se debe de realizar una adecuada hemostasia con cauterio bipolar para minimizar los riesgos. Estos hematomas pueden ocasionar resultados



subóptimos como cicatrización excesiva y falla de integración de los injertos.<sup>63</sup>

### ENTROPIÓN

El entropión cicatricial es consecuencia del acortamiento de la lamela posterior, lo cual ocasiona que el borde del párpado gire hacia adentro y que las pestañas se froten sobre la córnea y puedan ocasionar abrasión y ulceración de la misma. El entropión puede ser también consecuencia de laxitud horizontal, desinserción de los retractores del párpado inferior y el desbordamiento del orbicular preseptal por encima del orbicular pretarsal. La corrección debe incluir también la corrección de la causa que lo produce.

### ECTROPIÓN

El ectropión cicatricial es consecuencia del acortamiento de la lamela anterior, principalmente si hay laxitud palpebral horizontal. Provocará resequedad de la córnea por exposición y epífora tanto por el aumento de lagrimeo reflejo y por la falta de oposición del globo ocular al punto lagrimal. El tratamiento del ectropión se da por ajuste horizontal y por el aumento de la lamela anterior por injertos de piel o el reclutamiento de piel de la mejilla.<sup>50</sup>

### RETRACCIÓN PALPEBRAL Y LAGOFTALMOS

El lagofthalmos se define como el cierre incompleto del párpado, debido a la retracción cicatrizal secundaria del párpado o puede ser paralizante. Requiere pronta atención porque puede dar lugar a queratopatía por exposición. La intervención quirúrgica puede ser necesaria como una solución definitiva. El abordaje quirúrgico depende de la causa de la lagofthalmía. Si se produce por la retracción de lamela anterior limitada (piel y músculo orbicular), la reparación se realiza mejor con un injerto de piel de espesor total o colgajo de avance adyacente. El acortamiento lamelar medio puede conducir a la retracción del párpado inferior y la

exposición escleral este se puede tratar con injertos espaciadores, tales como injertos tarsoconjuntival, AlloDerm, cartílago de la oreja, o injertos de paladar duro, <sup>65</sup>

## MUESCAS Y DEFORMIDADES DEL CONTORNO

Se debe tener cuidado durante la reparación para evitar la creación de irregularidades a lo largo del margen del párpado y para mantener el contorno curvilíneo normal de los párpados. Un defecto en forma de muesca puede ocurrir cuando el margen del párpado no es evertido adecuadamente durante su reparación. La contracción de la herida durante la curación conduce a una muesca en el borde; también es común por dehiscencia de la herida, por la tensión excesiva o por infecciones.

Es una complicación frecuente si el cierre de la herida no incluye el tarso en el borde o cara anterior. Puede incluir también triquiasis localizada, con irritación resultante de la córnea que conduce a epífora, abrasión, infección y posible perforación del globo ocular. Además, la muesca formada puede conducir a una cobertura inadecuada de la córnea, dando lugar a su exposición a las complicaciones asociadas.

El tratamiento se basa en una resección en cuña y sutura. La mantención del contorno curvilíneo normal del párpado asegura además un drenaje adecuado de las lágrimas; al tener una tensión apropiada para permitir que los músculos orbiculares ejerzan presión a lo largo de los canaliculos y el saco lagrimal para el drenaje activo de las lágrimas. Además, sin la tensión adecuada en el párpado se puede producir ectropión. <sup>63</sup>

## BLEFAROPTOSIS

Puede ser debido al trauma inicial, tumor o por la reparación quirúrgica en sí. El párpado ptósico puede interferir con el eje visual central y en los niños puede existir ambliopía. La anatomía normal del párpado en la

reconstrucción es importante; justo posterior a la grasa preaponeurótica se encuentra la aponeurosis del elevador, que puede ser fácilmente cortada. Un gran edema de tejidos puede conducir a la dehiscencia de la aponeurosis del elevador desde su unión con el tarso. La reparación de la ptosis después de la reconstrucción del párpado debe retrasarse al menos 6 meses y, a veces más tiempo si los exámenes revelan mejoría de la posición de los párpados. Volver a colocar o avanzar la aponeurosis del elevador a lo largo del tarso es el objetivo de la reparación quirúrgica. Puede ser necesaria una suspensión frontal si no se puede reinsertar o la función del elevador es pobre. <sup>65</sup>

## EPÍFORA

El lagrimeo excesivo causa distorsión de la visión mediante la interrupción de la interfaz normal de lágrima-córnea. Además provoca irritación y la maceración de la piel periorcular por la humedad prolongada. Generalmente, los defectos del canto medial producen una lesión del sistema canalicular con alteración del drenaje normal de lágrimas. Para la reparación se debe colocar un tubo de silicona en el sistema lagrimal.

Cuando hay una mala posición del párpado también puede conducir a un mal drenaje de las lágrimas y epifora, como cuando ocurre en el ectropión, que hace que los puntos lagrimales pierdan el contacto con el lago lagrimal, y exista un drenaje lagrimal insuficiente. Igualmente no se puede mantener el bombeo lagrimal adecuado si el párpado no está lo suficientemente ajustado. También la irritación de la córnea por las pestañas o resequedad provocan lagrimeo. Las grandes reconstrucciones a menudo implican el daño al VII par craneal, impidiendo la función orbicular y dificultando cierre del párpado. Puede resultar un lagoftalmos parálítico. <sup>65</sup>

En el tratamiento médico se utiliza para evitar la irritación de la córnea, lubricación con gotas oftálmicas de lágrimas artificiales, geles y

ungüentos. Las opciones quirúrgicas incluyen la inserción de un peso de oro en el párpado superior, el ajuste horizontal del párpado inferior y tarsorrafia.

#### QUERATOPATÍA POR EXPOSICIÓN

Cuando la función de cobertura del párpado se ve alterada secundaria a malposiciones palpebrales las consecuencias pueden ser terribles. La exposición de la córnea lleva a una ruptura de las células epiteliales, lo que permite una puerta de entrada para los patógenos infecciosos, lo que puede conducir a queratitis infecciosa con pérdida parcial o completa de la visión; incluso en la ausencia de infección corneal, la exposición de la córnea y la irritación puede conducir a la vascularización y cicatrización de la córnea, causando la pérdida visual.<sup>52</sup>

Los pacientes se presentan con irritación, dolor, fotofobia y disminución de la visión años después de la cirugía periocular o facial incluso sin signos manifiestos de mala posición del párpado, como resultado de la inflamación crónica de la superficie ocular. Durante la cirugía hay que darse cuenta de que malposiciones palpebrales incluso leves pueden conducir a la inflamación crónica de la superficie ocular ocasionando disminución de la producción de lágrimas. El avance de la edad de los pacientes también contribuye a disminuir aún más la producción de lágrimas.<sup>62</sup>

Los cirujanos deben de tener en cuenta el buen estado de la superficie ocular años después de procedimientos periorbitales, puesto que la recuperación de la función palpebral posterior una cirugía reparadora no va a ser completa y puede terminar con la pérdida de la visión o disfunción.

## OTRA COMPLICACIONES

También podemos encontrar como consecuencia de la cirugía la distopía cantal que es el desplazamiento lateral de los cantos. El simbléfaron es la adhesión entre la conjuntiva bulbar y la conjuntiva tarsal, esto puede limitar los movimientos oculares. Además se pueden presentar como consecuencias del procedimiento quirúrgico complicaciones generales como infección dehiscencia y sangrado.<sup>65</sup>

## 4. METODOLOGÍA

### 4.1 TIPO DE INVESTIGACIÓN

Se realizó un estudio descriptivo, retrospectivo, observacional.

### 4.2 LUGAR DE INVESTIGACIÓN

Departamento de Piel y Partes Blandas del Instituto Oncológico Nacional, Hospital de SOLCA Núcleo del Guayas.

### 4.3 UNIVERSO Y MUESTRA

**Universo:** Todos los pacientes que fueron sometidos a cirugía por el Departamento de Piel y Partes Blandas en el Hospital de SOLCA con Diagnóstico de Carcinoma Basocelular de localización palpebral, desde Enero del año 2013 a Diciembre del año 2015; los cuales fueron 45 pacientes.

**Muestra:** No Probabilística por conveniencia, la cual fue de 35 pacientes constituida por los sujetos del Universo que se ajustaron a los siguientes criterios:

#### **4.3.1 CRITERIOS DE INCLUSIÓN**

1. Pacientes con diagnóstico de cáncer de piel de tipo Basocelular a nivel palpebral.
2. Pacientes que fueron atendidos por el Departamento de Piel y Partes Blandas en el Hospital de SOLCA.
3. Pacientes que fueron atendidos desde Enero del 2013 a Diciembre del 2015.
4. Pacientes Mayores de 40 años

#### **4.3.2 CRITERIOS DE EXCLUSIÓN**

1. Pacientes sin diagnóstico de cáncer de piel de tipo Basocelular a nivel palpebral.
2. Pacientes que no fueron atendidos por el Departamento de Piel y Partes Blandas en el Hospital de SOLCA.
3. Pacientes que no fueron atendidos desde enero 2013 a diciembre del 2015
4. Pacientes menores de 40 años
5. Pacientes que se le realizó exenteración por invasión ocular por Carcinoma Basocelular.

#### 4.4. OPERACIONALIZACIÓN DE VARIABLES

VARIABLE	DEFINICIÓN	DIMENSIÓN	INDICADORES
<b>EDAD</b>	Número de años cumplidos	Cuantitativa Discreta Ordinal	<ol style="list-style-type: none"> <li>1. 40 a 49 años</li> <li>2. 50 a 59 años</li> <li>3. 60 a 69 años</li> <li>4. 70 a 79 años</li> <li>5. 80 a 89 años</li> <li>6. Mayor o Igual a 90 años</li> </ol>
<b>SEXO</b>	Característica biológica de cada individuo que determina la condición de hembra y macho	Cualitativa Dicotómica Nominal	<ol style="list-style-type: none"> <li>1. Hombre</li> <li>2. Mujer</li> </ol>
<b>LOCALIZACIÓN DEL TUMOR</b>	Ubicación de la lesión tumoral de acuerdo a la región de la cara afecta	Cualitativa Politómica Nominal	<ol style="list-style-type: none"> <li>1. Párpado inferior y canto lateral</li> <li>2. Párpado inferior y canto medial</li> <li>3. Canto interno</li> <li>4. Canto externo</li> <li>5. Párpado superior</li> <li>6. Párpado inferior</li> </ol>
<b>DEFECTO POSTERIOR A EXÉRESIS DE CBC EN PÁRPADO</b>	Área palpebral a reconstruir luego de resección del carcinoma basocelular.	Cualitativa Politómica Nominal	<ol style="list-style-type: none"> <li>1. <b>Defectos de espesor parcial</b></li> <li>2. <b>Defectos de espesor total:</b> <ol style="list-style-type: none"> <li>a. De 25% a 30%;</li> </ol> </li> </ol>

			<ul style="list-style-type: none"> <li>b. De 30% a 50%</li> <li>c. Más del 50%</li> </ul>
<b>COMPROMISO DE LA VÍA LAGRIMAL</b>	Presencia de lesiones que comprometen el sistema lagrimal luego de la exéresis.	<p>Cualitativa</p> <p>Dicotómica</p> <p>Nominal</p>	<p>Sin compromiso</p> <p>Con compromiso</p>
<b>TÉCNICA DE RECONSTRUCCIÓN PALPEBRAL</b>	Procedimiento quirúrgico usado para recrear los párpados mutilados tras la remoción tumoral	<p>Cualitativa Politómica</p> <p>Nominal</p>	<ol style="list-style-type: none"> <li>1. <b>Cierre directo</b></li> <li>2. <b>Injerto de piel</b></li> <li>3. <b>Colgajos:</b> <ul style="list-style-type: none"> <li>a. Fricke,</li> <li>b. Medio frontal</li> <li>c. Nasogeniano</li> <li>d. Glabelar</li> <li>e. Mustardé</li> <li>f. Tripier</li> <li>g. Tenzel</li> <li>h. Cutler-beard</li> <li>i. Tarsconjuntival(hughes)</li> <li>j. Otros</li> </ul> </li> </ol>
<b>FUNCIÓN DEL MÚSCULO ELEVADOR DEL PÁRPADO</b>	Elevación del párpado superior medida en mm desde la mirada inferior hasta la superior, bloqueando la acción del	<p>Cualitativa</p> <p>Politómica Nominal</p>	<ol style="list-style-type: none"> <li>1. Excelente 13mm o &gt;</li> <li>2. Buena 8-12 mm</li> <li>3. Mala 5-7 mm</li> <li>4. Pobre o nula 4mm o &lt;</li> </ol>



<b>SUPERIOR</b>	músculo frontal		
<b>FUNCIÓN DE LA FASCIA CAPSULOPALPEBRAL</b>	Acompañamiento de la fascia capsulopalpebral con el globo ocular en la mirada hacia abajo	Cualitativa Dicotómica Nominal	Con exposición escleral Sin exposición escleral
<b>SIMETRÍA CON EL PÁRPADO CONTRALATERAL</b>	Determinación de la adecuada posición y longitud del párpado reconstruido con respecto al contralateral	Cualitativa Politómica Nominal	Si / No 1. Acortamiento horizontal de la hendidura 2. Acortamiento vertical de la hendidura 3. Distopia cantal 4. Ptosis 5. Malposicion del margen palpebral (Ectropión o Entropión) 6. Normal 7. DC+MM 8. AH+MM 9. AH+AV 10. AV+DC 11. AH+DC

<b>GRADO DE SATISFACCIÓN</b>	Evaluación subjetiva de los pacientes de acuerdo al cumplimiento de sus expectativas luego de la reconstrucción del párpado	Cualitativa Nominal A escala	1: Excelente 2: Muy Bueno 3: Bueno 4: Regular 5: Malo
<b>COMPLICACIONES EN RECONSTRUCCIÓN PALPEBRAL</b>	Situación imprevista agravante que procede de alguna técnica de reconstrucción del párpado	Cualitativa Politómica Nominal	Si / No 1. Sangrado 2. Infección 3. Deshiscencia 4. Hematoma 5. Entropión 6. Ectropión 7. Retracción palpebral y Lagoftalmos 8. Muecas y deformidad del contorno 9. Blefaroptosis 10. Epífora 11. Queratitis por exposición 12. Simblefaron

\* DC: Distopía cantal \*\* MM: Mal posición del margen

\*\*\* AH: Acortamiento horizontal

\*\*\*\* AV: Acortamiento

vertical

#### **4.5 TÉCNICA DE RECOLECCIÓN DE DATOS**

A través de la toma de información en la historia clínica y records operatorios de los pacientes atendidos en el servicio de piel y partes blandas con diagnóstico de carcinoma basocelular a nivel palpebral, donde se encontró todo lo referente a datos de filiación, Técnica de reconstrucción, resultados funcionales y complicaciones posterior al procedimiento.

Se realizó además una encuesta verbal mediante la escala de puntuación de Likert, a cada paciente y bajo absoluta reserva de la identidad de los mismos, con el fin de evaluar el grado de satisfacción de los resultados obtenidos posterior a la reconstrucción palpebral.

Toda la información fue recolectada en una hoja previamente elaborada, para la recolección de datos.

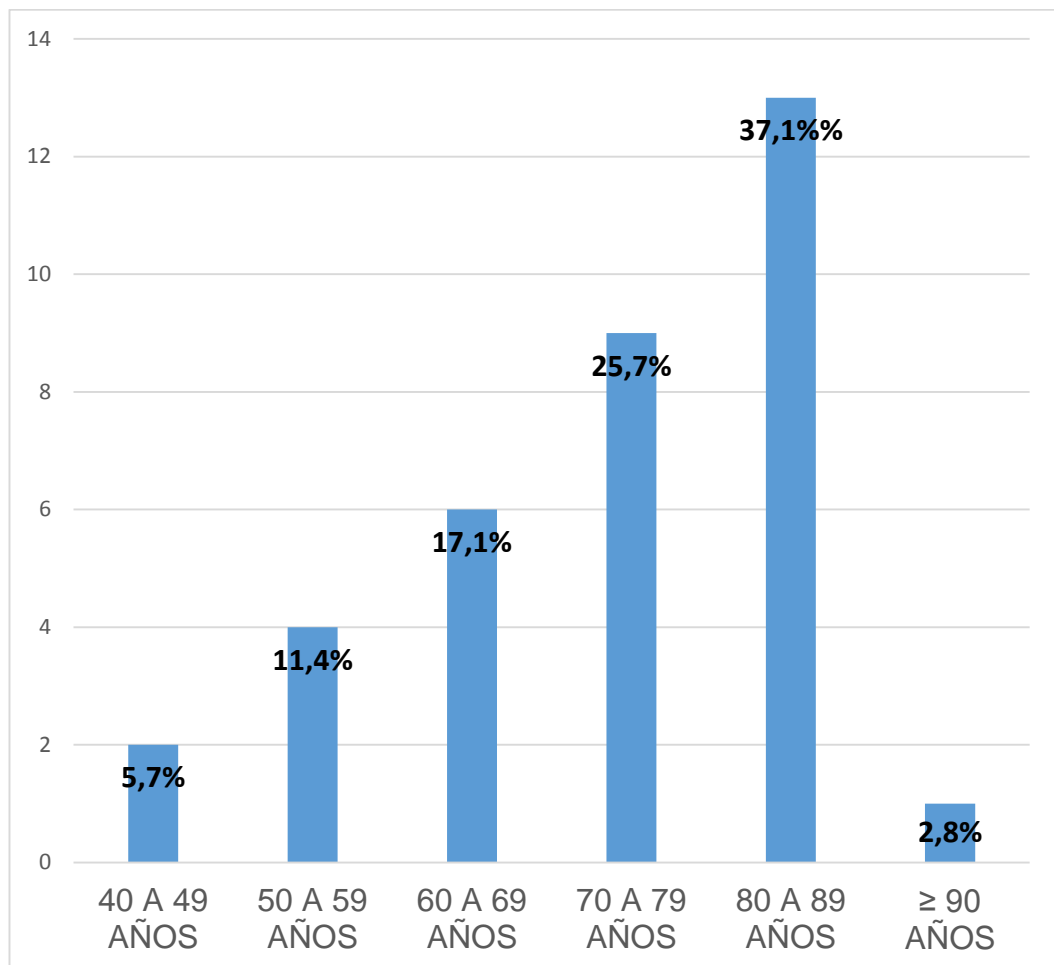
#### **4.6 PROCESAMIENTO Y ANÁLISIS DE DATOS**

Los resultados obtenidos fueron tabulados y analizados aplicando Técnicas o Métodos de estadística descriptiva, mediante medidas de tendencia central (Promedio, Mediana y Moda) y medidas de dispersión (Desviación Standard). Se obtuvieron Tablas y Gráficos mediante el uso del programa Microsoft Excel 2013 para brindar mejor comprensión de los datos; además este trabajo de investigación fue editado en el procesador de datos del programa Microsoft Word 2013.

## 5. RESULTADOS

Los pacientes que cumplieron los criterios de inclusión y exclusión fueron un total de 35 pacientes (n=35) a los que se les realizó exéresis del CBC a nivel de la región palpebral y posterior reconstrucción plástica

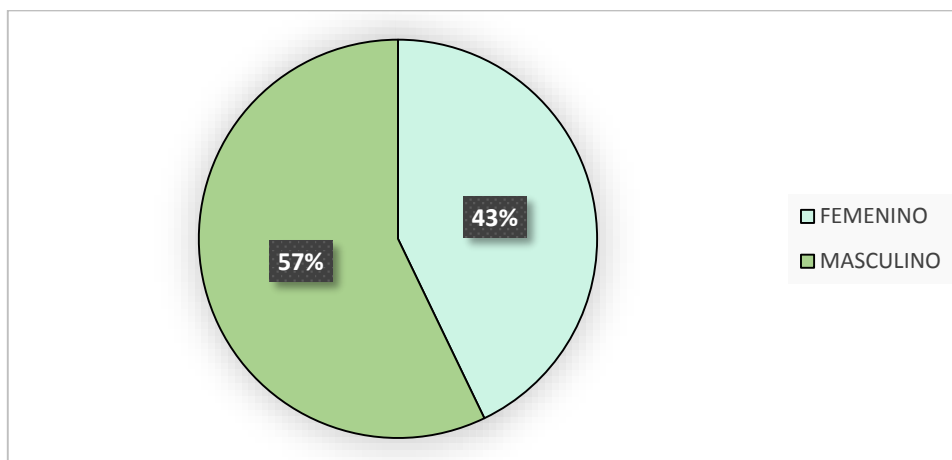
**Gráfico 1: Distribución de pacientes con reconstrucción palpebral posterior a exéresis de CBC, según grupos de edad.**



Fuente: ION SOLCA Guayaquil, Ecuador

En el rango de edad entre 80 a 89 años se encontró más pacientes afectados, seguidos del grupo entre 70 a 79 años. Con una MEDIA de 73 y DESVIACIÓN ESTANDAR de +/-12

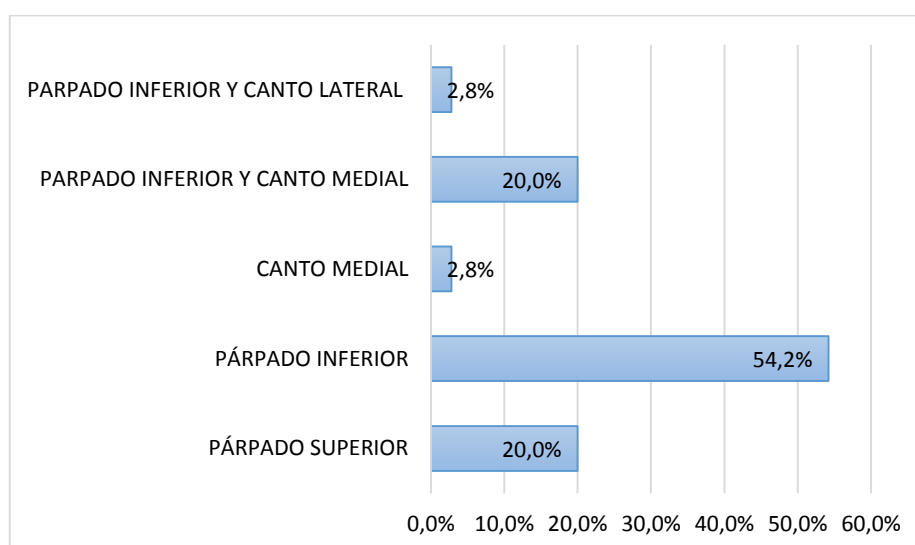
**Gráfico 2: Distribución de pacientes con reconstrucción palpebral posterior a exéresis de CBC, según sexo.**



Fuente: ION SOLCA Guayaquil, Ecuador

Se observa que en los tres años estudiados existe predominio del sexo masculino en 57% de los casos sobre el femenino que alcanzó 43 %.

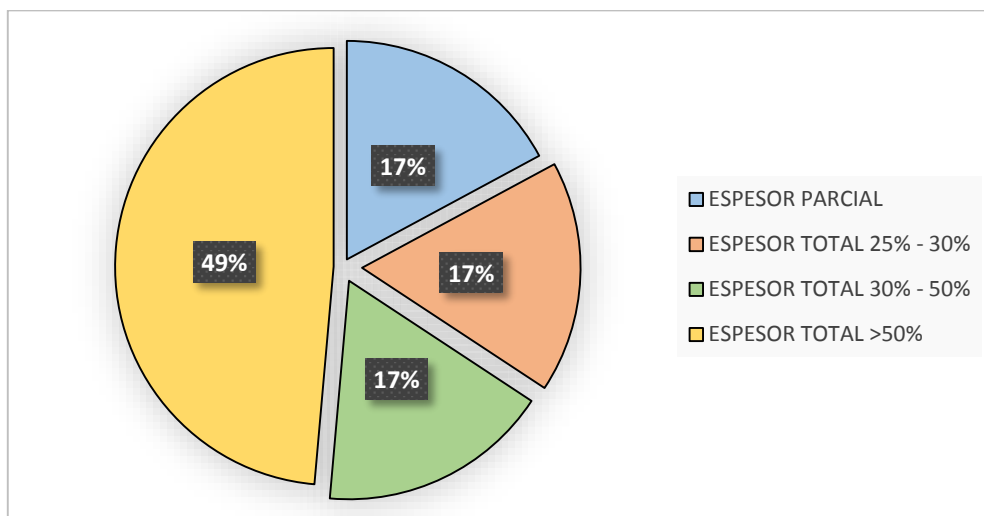
**Gráfico 3: Distribución de pacientes con reconstrucción palpebral posterior a exéresis de CBC, según la localización del tumor**



Fuente: ION SOLCA Guayaquil, Ecuador

Se encontró mayor incidencia de CBC a nivel de párpado inferior en 54,2%, seguido de la localización combinada de párpado inferior y canto medial en 20% y la localización en el párpado superior con 20%

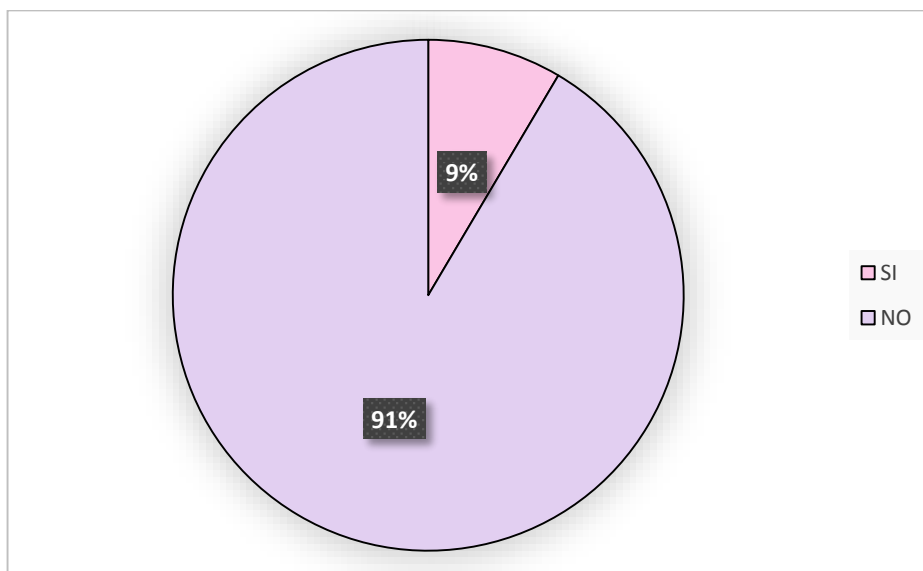
**Gráfico 4: Distribución de pacientes con reconstrucción palpebral posterior a exéresis de CBC, según el defecto resultante**



Fuente: ION SOLCA Guayaquil, Ecuador

Vemos que la mayoría presentaron un defecto de más del 50 % del párpado en 49% de los pacientes.

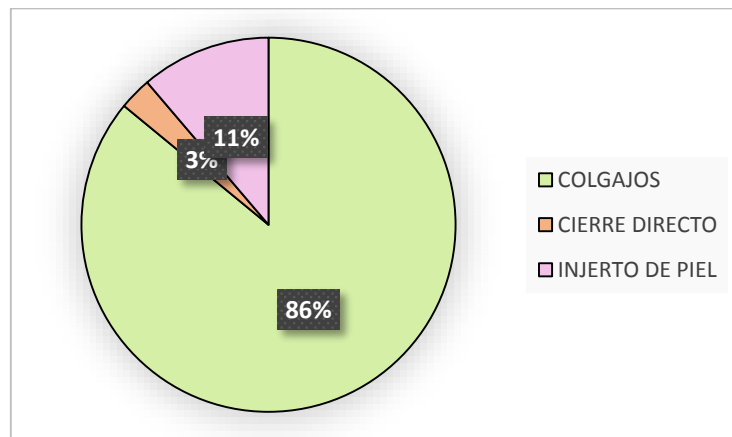
**Gráfico 5: Distribución de pacientes con reconstrucción palpebral posterior a exéresis de CBC, según el compromiso de la vía lagrimal.**



Fuente: ION SOLCA Guayaquil, Ecuador

Solo el 9% de los pacientes presentaron compromiso de la vía lagrimal

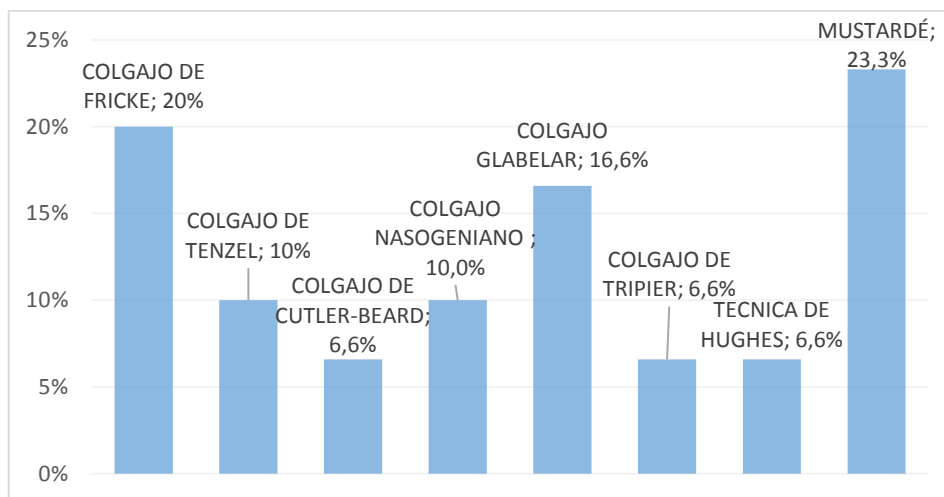
**Gráfico 6: Distribución de pacientes con reconstrucción palpebral posterior a exéresis de CBC, según el tipo de reconstrucción.**



Fuente: ION SOLCA Guayaquil, Ecuador

El 86% de los pacientes fueron reconstruidos por medio de colgajos, el 11% mediante injertos de piel y solo en 3% se hizo cierre directo de la herida.

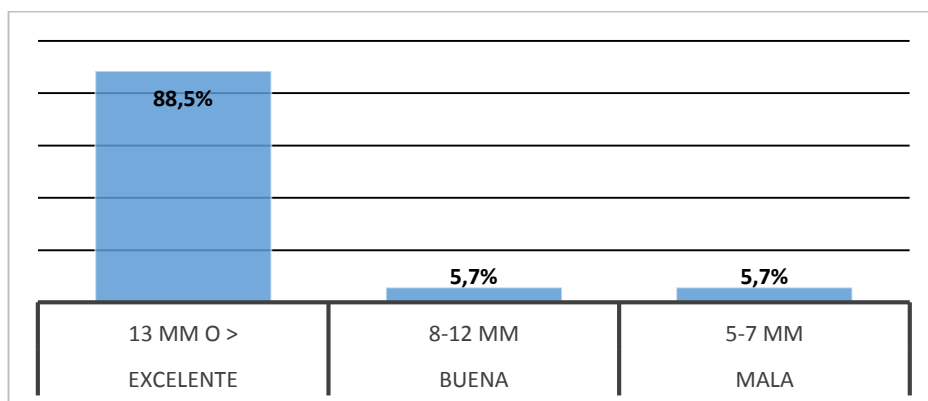
**Gráfico 7: Distribución de pacientes con reconstrucción palpebral posterior a exéresis de CBC, según el tipo de colgajo utilizado.**



Fuente: ION SOLCA Guayaquil, Ecuador

El colgajo que más se utilizó para la reconstrucción es el Mustardé en 23,3% de los casos, seguido por el colgajo Fricke con 20% y el colgajo Glabelar en 16,6%.

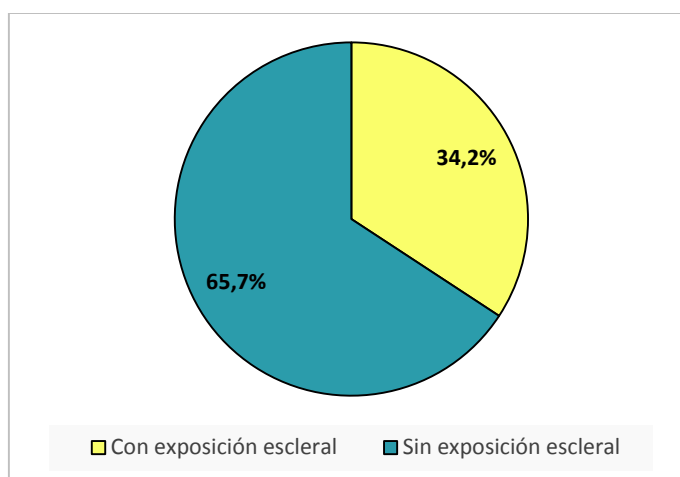**Gráfico 8: Distribución de pacientes con reconstrucción palpebral posterior a exéresis de CBC, según la valoración de la función del músculo elevador del párpado superior.**



Fuente: ION SOLCA Guayaquil, Ecuador

El 88,5% de los pacientes valorados presentaron excelente función del párpado superior, seguidas de una buena y mala función con 5,7% cada una.

**Gráfico 9: Distribución de pacientes con reconstrucción palpebral posterior a exéresis de CBC, según la valoración de la función de la fascia capsulopalpebral.**

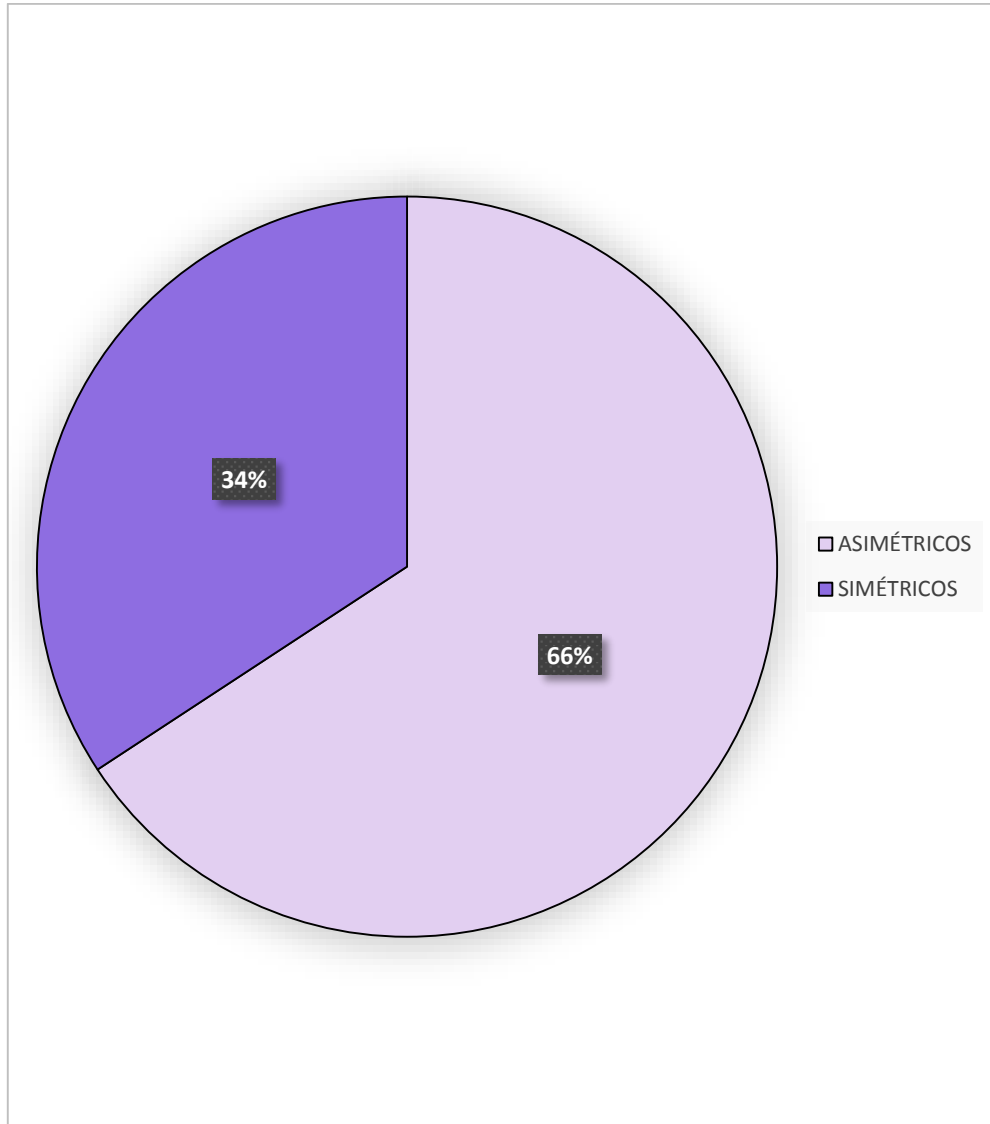


Fuente: ION SOLCA Guayaquil, Ecuador

En el 65.7% de los pacientes valorados no presentaron exposición escleral y el 34,3% presentaron exposición escleral.



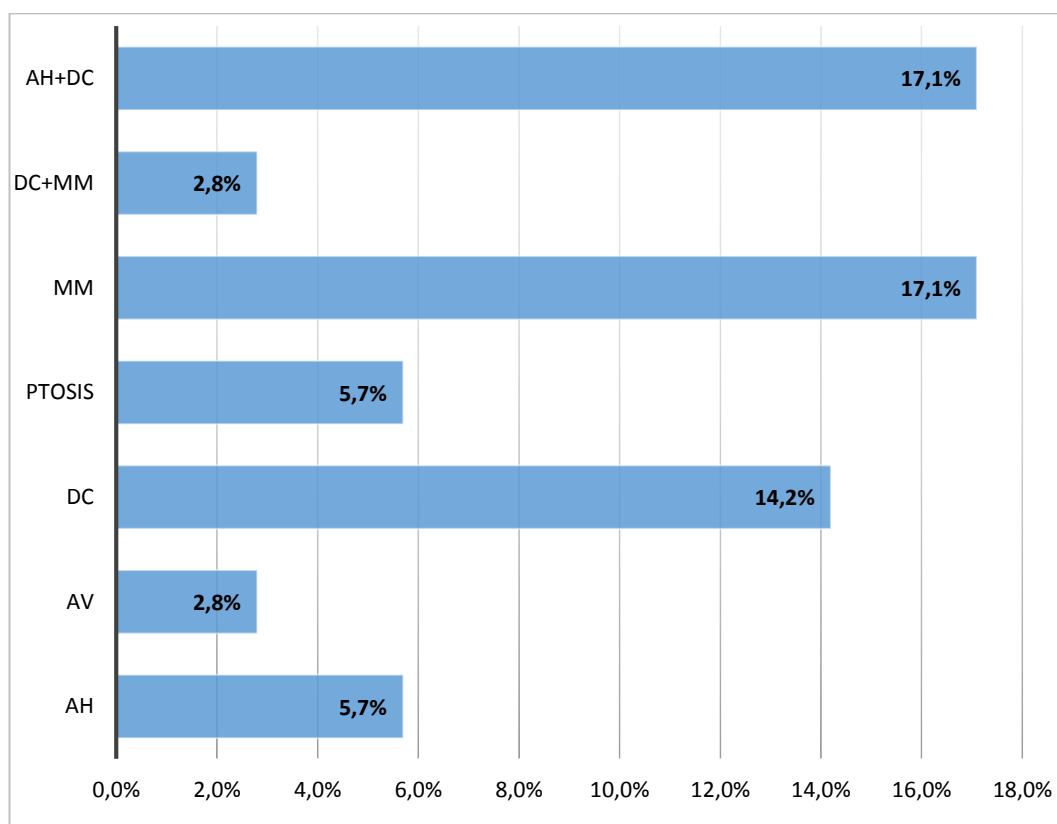
**Gráfico 10: Distribución de pacientes con reconstrucción palpebral posterior a exéresis de CBC, según simetría con el párpado contralateral.**



Fuente: ION SOLCA Guayaquil, Ecuador

El 66% de los pacientes que se les realizaron reconstrucción presentaron asimetría palpebral en relación al párpado contralateral, el 34% se encontraron simétricos.

**Gráfico 11: Distribución de pacientes con reconstrucción palpebral posterior a exéresis de CBC, según el tipo de asimetría.**

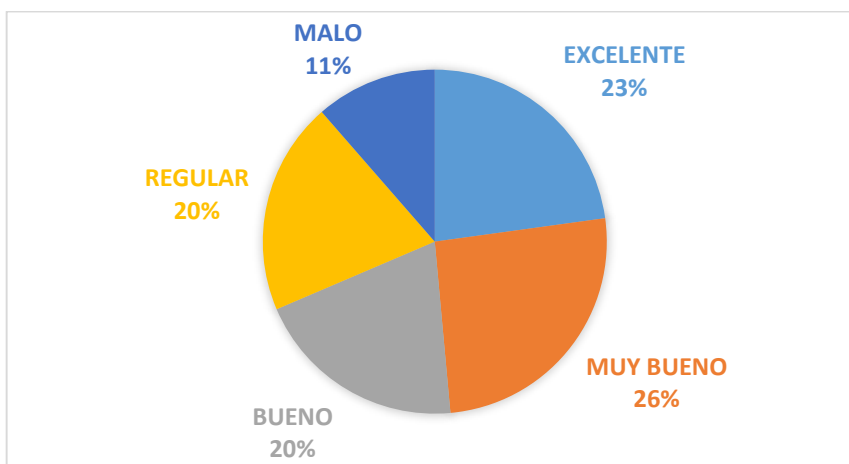


ACORTAMIENTO HORIZONTAL DE LA HENDIDURA PALPEBRAL	ACORTAMIENTO VERTICAL DE LA HENDIDURA PALPEBRAL	DISTOPIA CANTAL	MALPOSICION DEL MARGEN PALPEBRAL (ENTROPION/ ENTROPION)	DISTOPIA CANTAL + MALPOSICION DEL MARGEN PALPEBRAL	ACORTAMIENTO HORIZONTAL DE LA HENDIDURA PALPEBRAL+ DISTOPIA CANTAL
AH	AV	DC	MM	DC+MM	AH+DC

Fuente: ION SOLCA Guayaquil, Ecuador

Presentaron acortamiento horizontal + distopía cantal en 17,1% de todos los casos y malposición del margen en igual porcentaje, seguido de la distopía cantal sola en 14,2% de los pacientes reconstruidos.

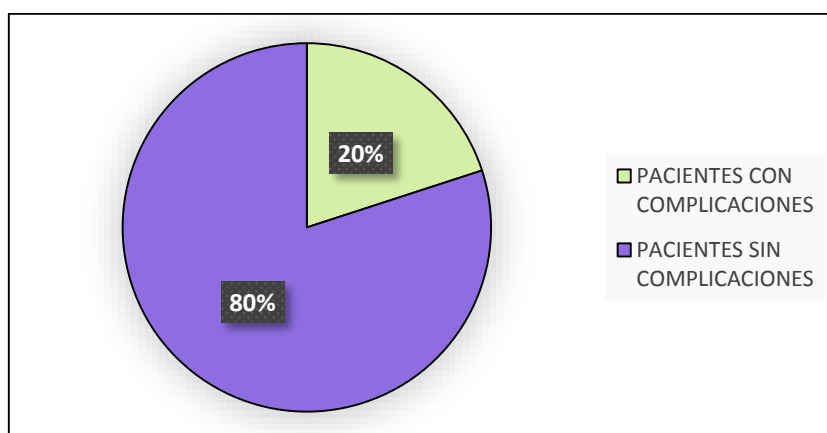
**Gráfico 12: Distribución de pacientes con reconstrucción palpebral posterior a exéresis de CBC, según el nivel de satisfacción del paciente**



Fuente: ION SOLCA Guayaquil, Ecuador

El nivel de satisfacción en los pacientes fue percibido como Muy Bueno en el 26% de las reconstrucciones, seguido por el Nivel Excelente en 23% y Bueno y Regular con 20% cada uno.

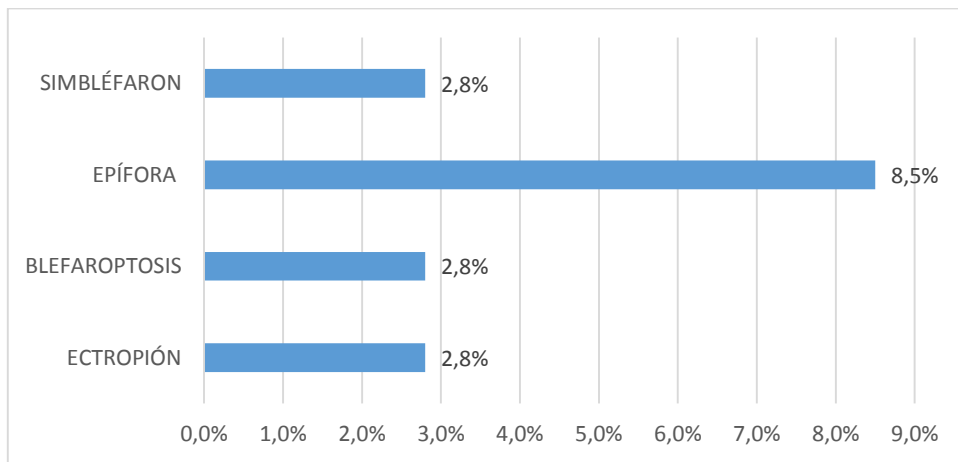
**Gráfico 13: Distribución de pacientes con reconstrucción palpebral posterior a exéresis de CBC, según la presencia de complicaciones.**



Fuente: ION SOLCA Guayaquil, Ecuador

De los pacientes que se les realizó reconstrucción solo el 20% presentaron complicaciones posteriores al procedimiento, el 80% no las presentó.

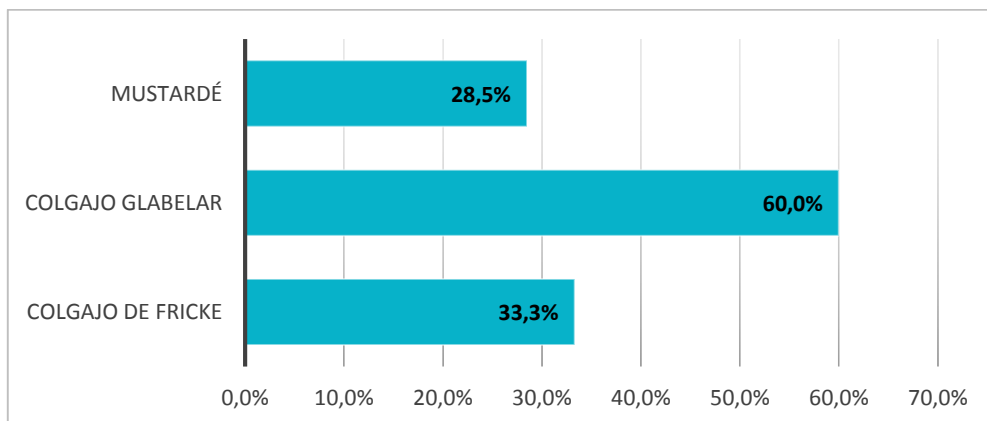
**Gráfico 14: Distribución de pacientes con reconstrucción palpebral posterior a exéresis de CBC, según el tipo de complicación.**



Fuente: ION SOLCA Guayaquil, Ecuador

Dentro de las complicaciones predominó la epífora con 8.5% de todos los pacientes reconstruidos, seguida por simbléfaron, Blefaroptosis y el ectropión con 2,8% cada uno.

**Gráfico 15: Distribución de las complicaciones posterior a la reconstrucción palpebral, según la técnica quirúrgica**



Fuente: ION SOLCA Guayaquil, Ecuador

El 60% de los colgajos glabellares realizados presentaron complicaciones, en segundo lugar el 33,3% de todos los fricques tuvieron complicaciones y por último el 28,5% de los colgajos mustardé desarrollaron complicaciones.

**Tabla 1: Distribución del tipo de complicación posterior a la reconstrucción palpebral, según la técnica quirúrgica**

	TOTAL DE COLGAJOS					
	COLGAJO DE FRICKE	%	COLGAJO GLABELAR	%	MUSTARDÉ	%
BLEFAROPTOSIS	2	33%	*	*	*	*
EPIFORA	*	*	3	60%	*	*
ECTROPIÓN	*	*	*	*	1	14,20%
SIMBLEFARON	*	*	*	*	1	14,20%

Fuente: ION SOLCA Guayaquil, Ecuador

El colgajo que presentó mayor número de complicaciones fue el glabelar relacionado con epifora.

**Tabla 2: Distribución de la función del músculo elevador del párpado en relación a la técnica quirúrgica.**

	EXCELENTE		BUENA		MALA	
		%		%		%
COLGAJO DE FRICKE	3	50%	1	16,60%	2	33,30%
COLGAJO DE TENZEL	3	100%	0	0%	0	0%
COLGAJO DE CUTLER-BEARD	1	50%	1	50%	0	0%
COLGAJO DE TRIPIER	2	100%	0	0%	0	0%
INJERTO DE PIEL	4	100%	0	0%	0	0%

Fuente: ION SOLCA Guayaquil, Ecuador

El colgajo de Fricke presentó mala función del elevador en el 33% de los casos

**Tabla 3: Distribución de la función de la fascia capsulopalpebral en relación a la técnica quirúrgica.**

	CON EXPOSICIÓN ESCLERAL		SIN EXPOSICIÓN ESCLERAL	
COLGAJO DE FRICK	2	33,3%	4	66,6%
COLGAJO DE TENZEL	0	0,0%	3	100,0%
COLGAJO NASOGENIANO	1	33,3%	2	66,6%
COLGAJO GLABELAR	0	0,0%	5	100,0%
COLGAJO DE TRIPIER	0	0,0%	2	100,0%
INJERTO DE PIEL	2	50,0%	2	50,0%
TÉCNICA DE HUGHES	2	100,0%	0	0,0%
MUSTARDÉ	4	57,1%	3	42,8%

Fuente: ION SOLCA Guayaquil, Ecuador

De los procedimientos que se usaron para reconstruir el párpado el Mustardé presenta la mayor frecuencia de exposición escleral con 57,1%

## 6. DISCUSIÓN

El Carcinoma Basocelular es el tumor maligno de piel de aparición más frecuente sobre todo en pacientes caucásicos; Según Marks R. entre el 75% a 80% de los cánceres de piel que se diagnostican en EE. UU. son CBCs. Australia tiene la incidencia más alta con una tasa anual de 726 X 100.000 habitantes. En un estudio retrospectivo realizado por Deprez M. y Uffer S. 2 se revisaron 5504 casos de tumores de piel desde Enero de 1989 hasta Diciembre del 2007 encontrándose que el 86% de los tumores malignos correspondían a esta entidad. Cook B. Y Bartley G. mencionan en su estudio de tumores malignos de los párpados que el tumor más frecuente es el CBC en el 90,8% de sus casos con una incidencia anual 14,35 X 100.000 individuos y que era la raza blanca la más afectada. <sup>24 26</sup>

El incremento de la incidencia de los Carcinomas Basocelulares en región palpebral periocular está en relación directamente proporcional al aumento en el número de años de los pacientes; Obata H. Aoky Y. y Cols. ponen énfasis al sugerir en su investigación, que se debe sospechar de la malignidad de una lesión tumoral en el párpado, cuando aparece en las personas de la tercera edad; lo cual concuerda con nuestro estudio, en donde hay ausencia de casos por debajo de los 40 años, a partir de esta edad hay un incremento progresivo con cada Rango etario, mostrándose la máxima aparición de pacientes en el grupo de 80 a 89 años con el 37,1% de los pacientes estudiados. <sup>20</sup>

Un reporte del Instituto Nacional de Oncología y Radiología, en una serie de 61 pacientes durante el año 2011, concuerda con nuestro estudio en cuanto al incremento de la aparición con la edad, pero difiere en el grupo etario, donde el más afectado fue el de 61 a 70 años con el 37,1 %, seguido del grupo 51 a 60 años con el 27.5 %. Al ser las radiaciones ultravioletas de la luz solar un factor que predispone a la aparición del CBC con su acumulación de daño progresivo, junto con las fallas en los

mecanismos de reparación celular que ocurren cuando el individuo envejece por decrecimiento de la actividad del cromosoma p53, hacen que sea esta la causa para que la frecuencia de aparición aumente con la edad; también cabe mencionar el hecho de que la situación Geográfica de nuestro país, que se encuentra en la línea ecuatorial, influye en la aparición debido a que existe un contacto más próximo al sol y una penetración más perpendicular de los rayos UV que aumenta aún más todo el daño referido.<sup>12, 21</sup>

En lo que refiere al Sexo, de los pacientes estudiados durante los 3 años, existe predominio de los hombres con 57% sobre las mujeres que fueron de 43%, lo cual se encuentra relacionado con lo que Melgares y Cols. afirman en su investigación, donde mencionan que el 54,1 % de los pacientes estudiados son hombres, pero difiere en lo que dicen Cook BE Jr. Y Bartley GB. que afirman que los hombres y mujeres estaban afectados en iguales proporciones. En nuestro medio este predominio muy probablemente se encuentre relacionado con el frecuente hábito de exposición solar sin protección adecuada, sobre todo en relación al medio laboral en que se desenvuelven, que en su mayoría es realizado por los hombres.<sup>24, 25</sup>

El párpado más afectado en este estudio es el inferior con 54.2% que coincide con la literatura, seguido de la asociación de párpado inferior y canto interno con 20%; en las investigaciones de Cook BE y Bartley GB indican que el carcinoma de células basales ocurre más frecuentemente en el párpado inferior seguido por el canto medial, párpado superior y canto lateral.<sup>24</sup>

Según el defecto posterior a la exéresis quirúrgica la mayoría presentó pérdida del 50% de espesor total, lo cual no coincide con la literatura; como ejemplo tenemos el estudio de Rosario A. en donde prima la pérdida de tejido de los defectos de 20 al 25%.<sup>50</sup>



En cuanto se refiere al compromiso de la vía lagrimal en este mismo estudio de Rosario A. el 65.7% no presenta alteración de la misma, lo cual guarda relación con los pacientes de nuestro trabajo que no presentaron compromiso en un 80%<sup>50</sup>

En la literatura revisada de la reparación dependiendo de la técnica de reconstrucción palpebral, según Martínez E. se observa un mayor porcentaje de cierre directo en más de la mitad de los pacientes, seguido del uso de colgajos locales y en menor proporción el uso de injertos de piel, en desacuerdo con lo visto en este trabajo, en donde fue mayor el uso de colgajos locales, seguido del uso de injertos autólogos de piel y por último el cierre directo. Lo cual puede deberse a que en dicho trabajo la mayoría se trataban de tumoraciones benignas que no necesitaban márgenes amplios de resección y que permitían una adecuada aproximación de tejidos, a diferencia de los pacientes de esta investigación que se les realizó exéresis más extensas y que dejaban un defecto más grande que ameritaba el uso de un colgajo local.<sup>23</sup>

La elección del colgajo para reconstrucción va de la mano de múltiples factores, entre ellos la habilidad del cirujano, el porcentaje de área afecta, el tipo de tumor, la localización y las características del paciente. Los colgajos locales más utilizados se presentaron en el siguiente orden: Colgajo mustardé, fricke y glabellar, lo cual se relaciona con las áreas más afectas que fueron el párpado inferior y el canto interno. En cambio Gonzales J. y cols indicaron el uso del colgajo medio frontal como el más utilizado, seguido del colgajo de Tenzel, tripiér y mustardé. También Martínez E. presenta resultados donde el colgajo más utilizado es el tripiér seguido de medio frontal, mustardé y cutler beart.<sup>14, 23</sup>

Las complicaciones van a depender de muchos factores, que incluyen la destreza del cirujano, la elección del tratamiento quirúrgico adecuado, comorbilidad de cada paciente, la adherencia al tratamiento, la

recuperación, etc. Por ende, las complicaciones en la literatura son diversas, Marinez E en su estudio presentó complicaciones como ectropión en mayor cantidad, seguida de lagofthalmos, dehiscencia y simblefaron; estos resultados fueron muy parecidos a los que se encontró en esta investigación; pero difieren en el hecho de que la complicación más frecuente es la epífora por pérdida del conducto lagrimal en el procedimiento quirúrgico. <sup>23</sup>

Son 3 colgajos los que presentaron mayor frecuencia de complicaciones: El colgajo glabelar con 60% que presentó epífora, el fricke con un 33.3% ocasionando blefaroptosis, y el mustardé con el 28.5% debido a un ectropión y un simbléfaron.

En cuanto se refiere a la conservación de la apertura palpebral por el elevador del párpado solo el 5.7% presentó mala apertura que es significativa ya que en estudios como el de Rosario A. no presentaron ningún caso de mala función del elevador del párpado superior. En la valoración de los retractores del párpado inferior en el mismo estudio hubo 48.6% que presentaron exposición escleral, no tan lejano al nuestro con 34.2% y en cuanto a la simetrización encontramos que el 34% de los pacientes estaban simétricos muy cercano al 40% de ese estudio; y en ambos estudios la mayor asimetría fue la mal posición de márgenes <sup>50</sup>

La introducción de la reconstrucción palpebral posterior a la cirugía oncológica renueva la vida del paciente por ser los ojos el centro de la cara. El carcinoma basocelular es una neoplasia frecuente la cual durante los últimos años ha aumentado siendo la radiación ultravioleta el principal factor de riesgo ambiental. Puede ser un problema de salud pública dependiendo de las áreas geográficas de intensa exposición al sol. <sup>4</sup>

## 7. CONCLUSIONES

De acuerdo a los resultados de este estudio en el Instituto Oncológico Nacional (SOLCA), basados en los objetivos ya mencionados, sin encontrar problemas y limitaciones durante el desarrollo del mismo y con una metodología de estudio llevada en forma exitosa llegamos a las siguientes conclusiones:

Las técnicas más utilizadas para la reconstrucción palpebral posterior a la exéresis de carcinoma basocelular son los colgajos; debido a la necesidad de coberturas más amplias y profundas en grandes defectos que resultan de la remoción oncológica del cáncer de piel. Estos van seguidos en menor orden de frecuencia por los injertos de piel total y el cierre directo.

Dentro de los colgajos locales el que se utilizó en más ocasiones fué el colgajo Mustardé para la reconstrucción del párpado inferior, acotando que dicho párpado fue el más afecto con la aparición de carcinoma basocelular; luego en orden de frecuencia se usó el colgajo fricke y también el colgajo glabelar. La elección de la técnica quirúrgica para la reparación del defecto va a depender de muchos factores, entre ellos la habilidad del cirujano, la localización, el tipo de tumor, el porcentaje de pérdida de tejido luego de la remoción tumoral y las características del paciente.

En lo que respecta a la función de los párpados encontramos que en la mayoría de las reconstrucciones del párpado superior se conservó una adecuada función del músculo elevador, pese a que gran parte de los pacientes presentaron pérdida del espesor total del mismo. En cuanto a los que tuvieron mala función se observó su relación con el uso del colgajo Fricke. En lo que se refiere al párpado inferior predomina la ausencia de exposición escleral lo cual determina una adecuada función

de la fascia capsulopalpebral, pero dentro de los presentaron una mala función se encontraban relacionados con el uso de colgajo Mustardé.

A pesar de que la función de ambos párpados se conservó en un número alto de pacientes, al compararlos con el párpado contralateral presentaron asimetría en más de la mitad de los casos, debido al acortamiento horizontal asociado a distopia cantal y malposición del margen palpebral.

En un pequeño grupo de pacientes se pudo observar complicaciones posteriores al procedimiento, y dentro de estas la que se repitió con más frecuencia fue la epifora, debido al compromiso del conducto lagrimal durante la reconstrucción con el colgajo glabellar; seguido del colgajo Fricke que se relacionó con blefaroptosis y finalmente el colgajo Mustardé que estuvo asociado a la aparición de ectropión.

Las complicaciones son variadas, por lo tanto se deben tomar las medidas adecuadas para evitarlas, pero si aún así se presentan, deben ser resueltas en el momento adecuado y en el caso de ser necesario realizar una reintervención quirúrgica.

En lo referente a la percepción del nivel de satisfacción del paciente de todos los que fueron incluidos en el estudio, se determinó que fue excelente y muy buena en su mayoría, y esto no se encontraba relacionado directamente ni con el espesor del defecto resultante por la exéresis ni por la simetrización palpebral contralateral.

Estas estadísticas son cercanas a otros estudios realizados sobre lesiones palpebrales a nivel internacional. Este estudio fue llevado a cabo en el país y es la base para futuros estudios de niveles investigativos superiores.

## **8. RECOMENDACIONES**

Con el fin de que SOLCA y en forma específica el servicio de partes blandas sigan ofreciendo una atención de calidad sugiero las siguientes recomendaciones para que siga cumpliendo con las expectativas de los pacientes; dichas recomendaciones surgen de los resultados obtenidos en este estudio.

El CBC es un problema que puede prevenirse, por lo que se deben ampliar los programas de prevención primaria del cáncer de piel, crear conciencia del uso de medidas de protección como bloqueador solar, sombrero de ala ancha, gafas con protección solar UV. Estos programas o campañas deben desarrollarse por un grupo multidisciplinario, donde el oncólogo, dermatólogo y cirujano plástico trabajen en equipo.

Se sugiere un mejor manejo del control de fotos preoperatorias y postoperatorias así como también de la toma de fotos en cada consulta de control subsecuente.

Todo procedimiento quirúrgico debe llevar un orden adecuado con el fin de poder evaluar los resultados de mejor manera, por eso se recomienda la instauración de guías de manejo de la reconstrucción palpebral para que en forma ordenada y protocolizada se lleven al cabo los procesos. Es la única forma de llevar un control de éxitos, complicaciones y a su vez ayudará como control en futuras estadísticas

También sería importante la introducción de un oftalmólogo en el hospital de SOLCA el cual sería de gran ayuda en el manejo de este tipo de pacientes.

Además se sugiere llevar una ficha en la que se evalué de forma permanente el grado de satisfacción del paciente, así como un detalle de

las complicaciones y como fueron resueltas, determinar las causas de fracaso de las mismas ya que es sin ninguna duda muy importante para modificar el protocolo de reconstrucción.

Es importante informar a cada paciente diagnosticada con CBC, sobre su manejo y tratamiento integral desde la remoción hasta su reconstrucción que finalizará cuando se logre una función adecuada de los párpados.

El aporte a la medicina de esta tesis es servir de base para posteriores investigaciones ya que no se puede llegar más alto en la escala investigativa sin un estudio descriptivo, sabiendo que en Solca no había un estudio de este tipo.

## 9. BIBLIOGRAFÍA

1. Dutton J. Atlas of oculoplastic and orbital surgery. Philadelphia: Lippincott William and Wilkins; 2012
2. Argenta L, Coiffman F, De la Plata R., Fuente del Campo A, Gasparotti M, Hinderer U. Coiffman cirugía plástica, reconstructiva y estética. Cali: Amolca; 2009.
3. Gupta S. Eyelid Basal Cell Carcinoma Reconstruction and Outcome. Delhi Journal of Ophthalmology. 2016; 26(4):259-260.
4. Riguel D. Cancer De Piel. Madrid: Elsevier; 2006.
5. Neimkin M, Holds J. Evaluation of Eyelid Function and Aesthetics. Facial Plastic Surgery Clinics of North America. 2016; 24(2):97-106.
6. Pfeiffer M, Pfeiffer N, Valor C. Descriptive study on basal cell eyelid carcinoma. Archivos de la Sociedad Española de Oftalmología (English Edition). 2015; 90(9):426-431
7. McCord M, Eyelid and periorbital surgery. 2nd ed. Boca Ratón: Taylor and Francis Group; 2016.
8. Masud D, Moustaki M, Staruch R, Dheansa B. Basal cell carcinoma: Risk factors for incomplete excision and results of re-excision. Journal of Plastic, Reconstructive & Aesthetic Surgery. 2016; 69(5):652-656.
9. Wetzig T, Kendler M, Maschke J, Paasch U, Simon J. No clinical benefit of preoperative fluorescence diagnosis of basal cell carcinoma localized in the H-zone of the face. British Journal of Dermatology. 2010; 162(6):1370-1376.
10. Kuiper J, Zimmerman M, Pagedar N, Carter K, Allen R, Shriver E. Perception of patient appearance following various methods of reconstruction after orbital exenteration. Orbit. 2016 ;35(4):187-192.
11. Wobig J. Cirugía plástica Oculofacial. New York: Amolca; 2006. 15-29
12. Morera E, Barberán T, Cirugía plástica y reconstructiva facial. Madrid: Cyan; 2013
13. Leatherbarrow B. Oculoplastic Surgery.. 2d. Ed, London: Informa healthcare; 2011. Capítulos 205-572.

14. Netter F. Atlas de anatomia humana segunda 4ta ed. Barcelona: Elsevier; 2007
15. Harris G. Atlas of oculoplastic reconstruction. Philadelphia: Lippincott William and Wilkins; 2009
16. Spinelli H. Atlas de cirugía estética periocular y del párpado. New York: Elsevier; 2005
17. Mauriello J. Técnicas de cirugía cosmética de párpados. Bogota: Amolca; 2006
18. Sánchez G, Nova J, de la Hoz F. Risk Factors for Basal Cell Carcinoma: A Study From the National Dermatology Center of Colombia. *Actas Dermo-Sifiliográficas*. 2012; 103(4):294-300.
19. Trakatelli M, Barkitzi K, Apap C, Majewski S, De Vries E. Skin cancer risk in outdoor workers: a European multicenter case-control study. *Journal of the European Academy of Dermatology and Venereology*. 2016; v 30:5-11
20. Obata H, Ahoki Y, Kubota S, Kanai N, Tsuru T. Incidence of benign and malignant lesions of eyelid and conjunctival tumors. *Nippon ganka gakkai zasshi*. 2005; sep; 1009 (9): pp 573-579
21. Arias J, Santos S, Garcia G, Ortiz S, Marienzo V, Sulli C. Caracterización clínico epidemiológica de pacientes con tumores palpebrales malignos. *Medisan*. 2012; 16 (12): 18706
22. Jacob P. Patology of eyelid tumors. *Indian J ophthalmol*. 2016; mar; 64 (3) pp 177-190
23. Martínez E, Melgarejo D, Arrua M. tumor de párpados: 241 casos. Hallazgos y desafíos para la reconstrucción. *Cirplast. Ibero-latinoamericana*. 2013; 29 (2) pp 145-152
24. Cook B, Bartley G, Epidemiologic characteristics and clinical courses of patients with malignant eyelid tumors in a incidence cohort in Olmedo Country, minesota. *Ophthalmology*; 1919; apr, 106(4):746-750
25. Melgares M, Pardo C, Salazar S, Silveira Y. Comportamiento de los tumores malignos de los párpados en el Instituto Nacional de Oncología y Radiobiología. *Rev. Cubana Oftalmol [Internet]*.



- 2013 Ago. [citado 2016 Sep 02]; 26 (2): 285-293. Disponible en: [http://scielo.sld.cu/scielo.php?script=sci\\_arttext&pid=S0864-21762013000200011&lng=es](http://scielo.sld.cu/scielo.php?script=sci_arttext&pid=S0864-21762013000200011&lng=es).
26. Deprez M, Uffer S. Clínicopathological features of eyelid skin tumors. A restrsopective study of 5504 cases and review of literatura. Am J Dermatopathol. 2009; 31 (3) pp 2056-2062
  27. Biswas A. Eyelid tumors clinical evaluations and reconstruction techniques. New Delhi: Springer; 2014
  28. Darwish A. The Role of Wider Safety Margins in the Prognosis of the Basal Cell Carcinoma of the Face and Scalp. J Surg. 2014;2(1).
  29. Asgari M, Moffet H, Ray G, Quesenberry C. Trends in Basal Cell Carcinoma Incidence and Identification of High-Risk Subgroups, 1998-2012. JAMA Dermatol. 2015; 151(9):976.
  30. Garcia S. Dermatosis frecuentes en america y el caribe. Habana ciencias medicas; 2012
  31. Marín D, Pozo A. Fototipos cutáneos. Conceptos generales. Offarm. 2005; Vol 24 No 5: 136-137
  32. Aguayo-Leiva I, Ríos-Buceta L, Jaén-Olasolo P. Tratamiento quirúrgico vs. no quirúrgico en el carcinoma basocelular. Actas Dermo-Sifiliográficas. 2010; 101(8):683-692
  33. Briggs E. Cook Jr. N. Management of Eyelid Malignancies [Internet]. Reviewofophthalmology.com. 2016 [cited 2 September 2016]. Available from: <https://www.reviewofophthalmology.com/article/management-of-eyelid-malignancies>
  34. Toledano N, Martinez G, Preda C, Sanz A. Cirugía palpebral y periocular. Madrid: Sociedad Española de Oftalmología; 2009.
  35. Mc clintic E, Branson S, Ozgur O, Esmaeli B, Yeatts P. Orbito facial metastatic basal cell carcinoma: report of ten cases. Spring Scientific Symposium 2016 [Internet]. Ojai; 2016 [cited 2 September 2016]. Available from:

[http://www.asoprs.org/files/Spring%20Meetings/ASOPRS\\_2016\\_Spring\\_Syllabus\\_lowres.pdf](http://www.asoprs.org/files/Spring%20Meetings/ASOPRS_2016_Spring_Syllabus_lowres.pdf)

36. Lin, L. K., Lee, H., & Chang, E. (2008). Pigmented basal cell carcinoma of the eyelid in Hispanics. *Clinical Ophthalmology (Auckland, N.Z.)*, 2(3), 641–643.
37. Negrís M. carcinoma basocelular. *Revista Dermatología Venezolana*. 2008; 46(1): pp4-16
38. Narayanan, K., Hadid, O., and Barnes, E., (2009) Cirugía micrográfica de Mohs versus escisión quirúrgica para el carcinoma basocelular periocular (Revisión Cochrane traducida). En: *Biblioteca Cochrane Plus 2009 Número 3*. Oxford: Update Software Ltd. Disponible en: <http://www.biblioteca-cochrane.com>.
39. Chang E. Pigmented basal cell carcinoma of the eyelid in Hispanics. *OPHTH*. 2008; 641.
40. Toledo-Pastrana T, Martín-Gutiérrez F, Camacho Martínez F. Uso de la «técnica espagueti» como alternativa a la cirugía de Mohs en el tratamiento del carcinoma basocelular. *Piel*. 2012; 27(9):534-535.
41. McCarthy, JG. *Plastic Surgery Vol. 4*. Philadelphia: WB Saunders Co.; 1990
42. Sotiropoulos G, Gartzios C, Raggos V, Papoudou-Bai A, Ntountas I, Katsanos A et al. Eyelid tumors at the university eye clinic of Ioannina, Greece: A 30-year retrospective study. *Middle East African Journal of Ophthalmology*. 2015; 22(2):230.
43. Collin R, Rose G, *Fundamentals of Clinical Ophthalmology. Plastic and Orbital Surgery* London: BMJ Books; 2001. 1-66. Pp
44. Dhar S, Kopp R, Tatum S. Advances in eyelid reconstruction. *Current Opinion in Otolaryngology & Head and Neck Surgery*. 2016; 24(4):352-358.
45. Rosa J, Casal D, Moniz P. Upper eyelid reconstruction with a horizontal V–Y myotarsocutaneous advancement flap. *Journal of Plastic, Reconstructive & Aesthetic Surgery*. 2010;63(12):2013-2017.

46. Calderón W, Leniz P. Horizontal V-Y Advancement Lower Eyelid Flap. *Plastic and Reconstructive Surgery*. 2010; 125(6):1839.
47. Alghoul M, Pacella S, McClellan M, Codner M. Eyelid Reconstruction. *Plastic & Reconstructive Surgery*. 2013 132 (2): 288-302.pp
48. Korn, B, Kikkawa, D. Atlas video cirugía plástica y reconstructiva oculofacial. Caracas: Amolca. (2013).
49. Mauriello J, Antonacci R, Beyer-Machule C. Single Tarsconjunctival Flap (Lower Lid) for Upper Eyelid Reconstruction (“Reverse Modified Hughes Procedure”). *Ophthalmic Plastic & Reconstructive Surgery*. 1995;11(2):150.
50. Andrade O, Rosario A, Resultados anatómicos y funcionales en pacientes con reconstrucción palpebral secundaria a tumores o traumas, manejados en el servicio de oftalmología del Hospital Militar Central. Bogotá, Colombia período enero 2009 -octubre 2012 [especialidad en oftalmología]. Universidad Militar Nueva Granada; 2012.
51. Pichler M, Deluca J, Tappeiner L, Eisendle K. Reconstruction of large rectangular infraorbital and malar skin defects in elderly patients with a modified “reading man flap” using local tumescent anesthesia. *International Journal of Dermatology*. 2014; 53(12):1520-1525.
52. Fernández P. Cirugía estética del párpado y las cejas. [Internet]. *Oftalmo.com*. 2016 [cited 29 August 2016]. Available from: <http://www.oftalmo.com/publicaciones/cirugía-parpados/>
53. Wobig J. Cirugía plástica Oculofacial. New York: Amolca; 2006. 15-29
54. Sa H, In Woo K, Kim Y. Reverse Modified Hughes Procedure for Upper Eyelid Reconstruction. *Ophthalmic Plastic & Reconstructive Surgery*. 2010;26(3):155-160.
55. Gujjalanavar R, Girish A. Total upper and lower eyelid reconstruction using deltopectoral flap. *Indian Journal of Plastic Surgery*. 2013;46(3):581.
56. Malik A, Shah-Desai S. Sliding Tarsal Advancement Flap for Upper Eyelid Reconstruction. *Orbit*. 2014;33(2):124-126.

57. Toft P. Reconstruction of large upper eyelid defects with a free tarsal plate graft and a myocutaneous pedicle flap plus a free skin graft. *Orbit*. 2015;35(1):1-5.
58. Uemura T, Yanai T, Yasuta M, Kawano H, Ishihara Y, Kikuchi M. Switch Flap for Upper Eyelid Reconstruction—How Soon Should the Flap Be Divided?. *Plastic and Reconstructive Surgery - Global Open*. 2016;4(4):e695.
59. Petersen n. Reconstruction of the upper eyelid ad modum cutler and beard. *Acta Ophthalmologica*. 2009;47(1):228-233.
60. Kakudo N, Ogawa Y, Kusumoto K. Success of the Orbicularis Oculi Myocutaneous Vertical V-Y Advancement Flap for Upper Eyelid Reconstruction. *Plastic and Reconstructive Surgery*. 2009;123(3):107.
61. Whitehouse G. Francis C. Eyelid reconstruction using a monopedicle flap and buccal mucosa: report of 15 cases. *Clinical and experimental ophthalmology*. 1988; 16(4) 1-7
62. González J. Santos D. Abreu F. Melgares M. Valdivia, Y. Aplicación de técnicas reconstructivas en el manejo de los pacientes con tumores malignos del párpado inferior. *Revista Cubana De Oftalmología*. [Internet]. 2015; 29(2). [citado 2016 Sep 02]; Disponible en <http://www.revofthalmologia.sld.cu/index.php/oftalmologia/article/view/425>
63. León Y. Reconstrucción total del párpado superior mediante colgajo frontal. *Rev Cubana Cir* [Internet]. 2009 Dic [citado 2016 Sep 03]; 48(4): Disponible en: [http://scielo.sld.cu/scielo.php?script=sci\\_arttext&pid=S0034-74932009000400016&lng=es](http://scielo.sld.cu/scielo.php?script=sci_arttext&pid=S0034-74932009000400016&lng=es).
64. Olmos M, Portilla N, Castro C, tratamiento quirúrgico y reconstrucción del cáncer periorbitario. *Rev. Colomb. Dermatol*. 2013; 21 (3) pp 226-238
65. Karcioğlu Z. *Orbital tumors*. New York: Springer; 2004.